

**SISTEMAS DE ACCESO
VENOSO PERMANENTE
CON DISPOSITIVO DE
RESERVORIO SUBCUTÁNEO**

AUTORES:

JOSÉ MANUEL CORELLA CALATAYUD
ANTONIO VÁZQUEZ PRADO
JOSÉ MANUEL CORELLA MAS
ANTONIO VÁZQUEZ TARRAGÓN
M^a. ÁNGELES TARRAGÓN SAYAS
TERESA MAS VILA
LAURA CORELLA MAS

Edita: Consejo de Enfermería de la Comunidad
Valenciana (CECOVA)

Imprime: Gráficas Estilo - Alicante

Distribuye: IMTEXMA - Alicante

Depósito Legal: A-507-2006

I.S.B.N.: 84-689-9180-5

La sinceridad es el corazón que se abre para mostrarnos tal como en realidad somos; es un amor a la verdad, una repugnancia frente al fingimiento, un deseo de resarcirse de los propios defectos y atenuarlos por el mérito de confesarlos.

La Rochefoucauld, Réflexions diverses, 112.

De nuevo me embarga el inmenso placer de poder agradecer la elaboración de este manual al Dr. D Antonio Vázquez Prado, cuya aportación y conocimientos son de inestimable valor docente para todos los que deseamos ampliar nuestros conocimientos dando una muestra más de su generosidad, amistad y sabiduría.

Gracias Antonio.

ÍNDICE

PRÓLOGO	11
1. INTRODUCCIÓN	13
2. CONCEPTO DE CATÉTER VENOSO DE ACCESO PERMANENTE Y RESERVORIO SUBCUTÁNEO	14
3. INDICACIONES Y CONTRA- INDICACIONES DE LOS SISTEMAS DE ACCESO VENOSO PERMANENTE CON RESERVORIO SUBCUTÁNEO	18
3.1. Indicaciones	18
3.2. Contraindicaciones	19
4. VENTAJAS E INCONVENIENTES DE LOS DISPOSITIVOS DE ACCESO VENOSO PERMANENTE CON RESERVORIO SUBCUTÁNEO	21
4.1. Ventajas	21
4.2. Inconvenientes	22
5. TIPOS DE RESERVORIOS Y COMPOSICIÓN DEL MATERIAL EN QUE ESTÁN FABRICADOS	22

6. VÍAS DE ACCESO VASCULAR	25
6.1. Venotomía	25
6.2. Acceso percutáneo	26
7. TÉCNICA DE COLOCACIÓN DEL SISTEMA DE ACCESO VENOSO PERMANENTE CON RESERVORIO SUBCUTÁNEO	44
7.1. Procedimiento de colocación por disección	46
7.2. Procedimiento para la colocación por vía percutánea	57
8. COMPLICACIONES DE LA CANALIZACIÓN VASCULAR	71
8.1. Complicaciones ligadas a la punción ..	72
8.2. Complicaciones ligadas al catéter	75
9. CONTROL Y FIJACIÓN DEL SAVP	95
9.1. Control	95
9.2. Fijación	97
10. CUIDADOS DE LOS SAVP	99
10.1. Cuidados locales	99
10.2. Vigilancia del catéter	101
11. INDICACIONES DE RETIRADA DEL SAVP	104
12. BIBLIOGRAFÍA	105

La felicidad de la virtud consiste en que se basta a sí misma y puede prescindir de los admiradores, de los partidarios y de los protectores; la falta de apoyo y de aprobación no solamente no le perjudica, sino que la mantiene, la depura y la hace perfecta; que esté de moda o deje de estarlo, siempre sigue siendo virtud.

La Bruyère, Les Caracteres, XIII.

PRÓLOGO

Los sistemas de acceso venoso central, bien mediante reservorios de implantación subcutánea o catéteres exteriorizados, constituyen un sistema eficaz y seguro para acceder al árbol vascular sin necesidad de utilizar de forma directa las vías venosas periféricas. Es por ello que estos sistemas van ganando terreno de manera progresiva como método de administración de fármacos, al conseguir un acceso a una vena central que se puede mantener durante mucho tiempo.

La necesidad de realizar repetidas punciones en este tipo de pacientes conlleva a la trombosis de parte del sistema venoso superficial. Por otro lado, la búsqueda y punción de las venas periféricas resulta con frecuencia dolorosa y difícil, provocando gran frustración tanto en el paciente como en el personal de Enfermería. Estos problemas pueden evitarse usando un reservorio totalmente implantable subcutáneo o un catéter parcialmente implantable.

Los sistemas de acceso venoso permanente (SAVP) entre otras ventajas, propician una mejor calidad de vida ya que resultan muy cómodos para el paciente que se ve sometido a punciones venosas repetidas, permitiéndole además una mayor libertad de movimientos y evitando el dolor de la punción al transformar la inyección intravenosa en una sencilla

inyección subcutánea. Otra de las grandes ventajas que presentan estos sistemas es que reducen el riesgo de infección, puesto que la piel actúa como protección natural frente a las infecciones, reduce el coste sanitario y es fácil de implantar y utilizar. Todo ello ha originado que en los últimos años la colocación de estos dispositivos recibido un importante impulso, existiendo en estos momentos 400.000 pacientes aproximadamente, con SAVP implantados en todo el mundo y resultados positivos.

A pesar de que presenta una serie de inconvenientes nada despreciables, la necesidad de acceder a una vena central de manera permanente, ha llevado a no poder prescindir de su utilización, siendo en la actualidad de uso corriente en los centros hospitalarios.

Estas evidencias son lo que nos ha motivado a la realización de esta pequeña monografía con el fin de que pueda servir de guía para aquellos cirujanos que se inicien en la técnica de colocación de estos sistemas.

1. INTRODUCCIÓN

La necesidad de infundir sustancias terapéuticas de manera continuada, a grandes dosis, de forma repetitiva, de administrar fármacos muy irritantes, de realizar extracciones de muestras de sangre frecuentes, es decir, de acceder al sistema venoso de forma habitual y prolongada, disponiendo para ello de una buena vena, con alto flujo y calibre, es lo que ha llevado a buscar la forma de conseguirlo sin lesionar de forma reiterada al paciente ni a su sistema venoso.

Esto se ha logrado hoy día mediante la instauración de sistemas de acceso venoso prolongado, comúnmente denominados “reservorios”, por ser unos dispositivos que tiene una cámara que actúa como tal.

Estos sistemas de acceso venoso permanente o sistemas de reservorios venosos subcutáneos, han supuesto un avance muy importante en el manejo de pacientes de determinadas especialidades médico-quirúrgicas que requieren tratamientos prolongados endovenosos, tales como enfermos oncológicos, hematológicos, pacientes VIH y casos específicos que requieren necesariamente nutrición parenteral de larga duración, tales como pacientes con síndrome de intestino corto o síndrome de malabsorción, ya que con estos dispositivos se ha logrando poder realizar una terapia prolongada de forma cómoda y con fácil.

El interés por conseguir un acceso cómodo y duradero al sistema venoso del paciente viene desarrollándose desde hace décadas, siendo cada vez mayor según el progreso de la terapéutica. La primera publicación sobre catéteres venosos de acceso central la realizó Aubaniac en el año 1952. Desde

esta fecha, se han venido utilizando con distintas funciones y se han realizado diferentes modificaciones tanto en su fabricación, como en su colocación o funcionalidad.

Sin embargo, los primeros y más modernos catéteres de silicona no se introdujeron hasta la década de los años 70, siendo pionero Broviac en 1973 y posteriormente Hickman en 1979. Es a partir de entonces cuando se inicia el verdadero desarrollo de su empleo, lográndose el tratamiento de diferentes patologías que, anteriormente, la dificultad de acceder al sistema venoso de forma continuada, modificaba la actitud terapéutica.

En la actualidad, las áreas de la Medicina que de una forma más evidente se han beneficiado del gran desarrollo alcanzado estos sistemas son sobre todo las áreas de cuidados críticos, diálisis, soporte nutricional y oncología, siendo las indicaciones más generalizadas para su utilización la administración de quimioterapia, la nutrición parenteral, los tratamientos antibióticos prolongados, y, con menor frecuencia, las transfusiones, las plasmaféresis, el acceso para hemodiálisis y la analgesia controlada por el propio paciente.

2. CONCEPTO DE CATÉTER VENOSO DE ACCESO PERMANENTE Y RESERVORIO SUBCUTÁNEO

Los catéteres venosos de acceso permanente, también denominados accesos implantados, son dispositivos con múltiples y distintas variedades, diseñados con el fin de facilitar un acceso duradero al sistema vascular y, de este modo, proporcionar al paciente la terapéutica recomendada en cada patolo-

gía, de forma rápida, cómoda, segura y con las mínimas complicaciones.

Desde los primeros catéteres de silicona de los profesores Broviac y Hickman hasta la actualidad se ha avanzado mucho, tanto en la calidad del material utilizado en su fabricación como en su diseño, de forma que hoy día son cómodos de colocar, escasamente molestos para el paciente y de fácil manejo.

Inicialmente, los catéteres se fabricaban con polietileno, polivinilo o nylon. La rigidez de estos materiales permitía su fácil manejo, pero eran muy trombogénicos, ocasionando serias complicaciones. Posteriormente se han ido modificando los componentes, introduciendo en su fabricación materiales fluorocarbonos en forma de Teflón TFE (Tetrafluoroetileno) y Teflón FEP (un polímero de hexafluoropropileno y tetrafluoroetileno) que son más flexibles, lo que en ocasiones dificulta su introducción, pero menos trombogénicos, evitando así graves inconvenientes.

Los sistemas de acceso venoso se clasifican en tres grupos principales:

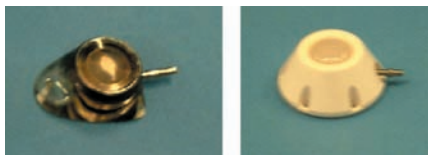1. Percutáneos, no implantables ni tunelizados. Suelen utilizarse por periodos cortos de tiempo, entre unos días y un mes. Se insertan generalmente por vena subclavia o yugular. Una alternativa interesante son los catéteres venosos centrales insertados periféricamente. Se insertan vía periférica en la vena cava superior, generalmente por las venas cefálica o basílica. Son fáciles de mantener y se asocian a pocas complicaciones mecánicas.
2. Percutáneos, parcialmente implantables y tunelizados. Son los catéteres de Hickman, de

Broviac, de Groshong, o de Quinton, que se utilizan para periodos de tiempo más largos o si se necesita un acceso permanente.

3. Subcutáneos, totalmente implantables, con sistema de reservorio subcutáneo. Los catéteres totalmente implantables, reservorios o puertos en la literatura inglesa (port-a-cath) están totalmente alojados bajo la piel y no exteriorizados parcialmente. Usados para acceso a largo plazo o permanente. Son muy útiles en los casos en los que el acceso no se requiere que sea continuado sino intermitente, con períodos de no utilización.

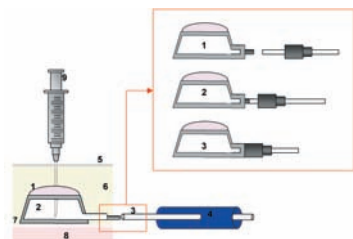
Este tipo de catéter de larga duración con reservorio es el tipo de acceso venoso protagonista de esta monografía. Dentro de las distintas posibilidades de denominación, les llamaremos sistema de acceso venoso permanente con dispositivo de reservorio subcutáneo (SAVP).

Estos sistemas son implantables por técnica quirúrgica y constan de una cámara de inyección, confeccionada con un material de acero quirúrgico (titanio) o poliéster plástico, que incluye una membrana autosellante de silicona, a la cual se accede mediante punción percutánea con una aguja angulada.



En la imagen superior de la izquierda se muestra la fotografía de dos cámaras reservorios de plástico, si bien la de la izquierda tiene la cámara interior del reservorio de titanio.

Esta cámara es lo que comúnmente se denomina “reservorio” y puede ser única o doble, con dos cámaras independientes. Posee puntos para sutura en los laterales de su base que permiten su anclaje, para evitar de este modo su torsión o desplazamiento. La cámara o reservorio generalmente se introduce subcutáneamente en la parte anterior del hemitórax, aunque pueden situarse en otras localizaciones anatómicas. A ella está conectado un catéter flexible, radiopaco, de silicona o poliuretano, de una o doble luz, que tras un pequeño trayecto subcutáneo, se introduce en la vena, quedando su extremo distal alojado a nivel de la unión de la vena cava superior con la aurícula derecha.



Esquema de un SAVP implantado. El SAVP consta de una cámara reservorio conectada a su vez a un catéter que es el que se introduce en el interior de la vena. 1 y 2. Cámara-reservorio. 1. Membrana

de silicona. 2. Cámara. 3: Catéter de silicona. 4. Vena. 5. Piel. 6. Tejido celular subcutáneo. 7. Aponeurosis. 8. Músculo 9. Jeringa y aguja de inyección.

En el recuadro superior derecho se muestra en tamaño aumentado la conexión del catéter a la cámara reservorio. 1. El catéter se alinea con el vástago de salida de la cámara reservorio. 2. Se inserta el catéter hasta la mitad del vástago de salida de la cámara, sin llegar a cubrirlo totalmente. 3 Se introduce hasta el tope el conector del catéter quedando en contacto con la pared de la cámara reservorio.

3. INDICACIONES Y CONTRAINDICACIONES DE LOS SISTEMAS DE ACCESO VENOSO PERMANENTE CON RESERVORIO SUBCUTÁNEO.

Desde la primera descripción de la canulación de la vena subclavia por el profesor Aubaniac a principio de los años 50, la técnica de acceso venoso, el dominio de las estructuras anatómicas y la mejora de los dispositivos usados, han experimentado un gran desarrollo, habiéndose logrado que los riesgos relacionados con la canulación vascular sean mínimos. En la actualidad, la técnica de Seldinger es la más utilizada y estandarizada, de modo que su empleo para la canulación vascular ha logrado un gran descenso de las complicaciones relacionadas con la inserción de catéteres vasculares.

La canalización venosa central es un procedimiento invasivo, cuya indicación debe ser valorada de una forma rigurosa y realizarse con una técnica apropiada, con elección de la vía de acceso más conveniente y selección del catéter adecuado. Es importante, para conseguir mayor seguridad y menos yatrogenia en la realización del implante del catéter, que la colocación del mismo sea efectuada por equipos experimentados, con gran conocimiento de la mejor vía de acceso en relación con el paciente a tratar y de las complicaciones que puedan surgir.

3.1. Indicaciones. Las situaciones que habitualmente justifican la necesidad de la colocación de catéteres centrales o SAVP son:

- Necesidad de infusión rápida de fluidos cuando no se dispone de una vía venosa periférica adecuada

- Necesidad de infusión de fármacos flebotóxicos durante tiempo prolongado: Clk, antibióticos, etc.
- Necesidad de infusión de fármacos vasoactivos
- Administración de soluciones hiperosmolares, con una osmolaridad superior a 700 miliosmoles, tales como la nutrición parenteral total
- Monitorización de presión venosa central
- Obtención frecuente de muestras sanguíneas para análisis de laboratorio
- Ausencia de red periférica accesible: shock, trombosis, obesidad
- Acceso a técnicas radiológicas dirigidas tanto al diagnóstico como a la terapéutica
- Acceso vascular rápido ante la necesidad de implantación de marcapasos provisional
- Canulación arterial para monitorización de tensión arterial y obtención frecuente de muestras para análisis de gases sanguíneos.
- Cauterización de arteria pulmonar para monitorización hemodinámica, obtención de muestras sanguíneas para análisis de gases distales y proximales, posibilidad de calculo de gasto cardiaco y resistencias vasculares

3.2. Contraindicaciones. Como cualquier técnica quirúrgica, la de cateterización vascular, con o sin SAVP, tiene una serie de contraindicaciones, que impiden de modo absoluto su colocación o bien o realizarla con una gran precaución.

Entre las contraindicaciones absolutas están:

- Trombosis completa del sistema venoso profundo, como ocurre en el síndrome de vena cava superior

- Fiebre de origen no conocido o inexplicable
- Neutropenia absoluta

Las contraindicaciones relativas, que obligan a valorar la estricta necesidad de su implantación, ventajas para el paciente y posibles inconvenientes están:

- Alteraciones de la coagulación: trombopenia, anticoagulación, coagulación intravascular diseminada, etc.
- Lesiones cutáneas y/o sépticas en los posibles puntos de punción o en su proximidad
- Estado séptico no controlado
- Historia previa de acceso vascular con producción de neumotórax, trombosis venosa profunda o infección de la vía de acceso venoso
- Paciente no colaborador
- Paciente politraumatizado en el que se sospeche o haya conocimiento de fractura de escápula o clavícula, lesión de la vena subclavia, innominada o cava superior
- Anomalías anatómicas óseas, adenopatías cervicales o mediastínicas, tumores de tejidos blandos, cirugía torácica previa, trayecto venoso anómalo conocido, cirugía reconstructora del cuello
- Volumen corporal del paciente insuficiente para dar cabida al tamaño del dispositivo a implantar
- Paciente alérgico a los materiales contenidos en el dispositivo
- Paciente con grave enfermedad crónica pulmonar obstructiva
- Antecedentes de irradiación en el lugar de colocación del SAVP

- Cuando los factores locales del tejido impidan la adecuada estabilización del dispositivo y/o su posterior acceso
- Neoplasia pulmonar
- Neumonía homolateral

4. VENTAJAS E INCONVENIENTES DE LOS DISPOSITIVOS DE ACCESO VENOSO PERMANENTE CON RESERVORIO SUBCUTÁNEO

Los dispositivos de SAVP presentan una serie de ventajas que los hacen muy necesarios en el tratamiento de determinadas patologías, de ahí su gran desarrollo y utilización en la última década. Ejemplo de ello es que casi han llegado a convertirse en imprescindibles en tratamientos oncológicos para administración prolongada de quimioterápicos.

4.1. Ventajas. Entre las múltiples ventajas que presenta la utilización de estos dispositivos están:

- Disponer de una vía venosa central accesible, rápida y fácil de utilizar para personal cualificado, con baja tasa de complicaciones
- Disminución del riesgo de infecciones y flebitis
- Permite una buena movilidad y gran confort para el paciente
- Buena posibilidad de tratamiento ambulatorio
- Necesidad de cuidados mínimos si se realizan de forma protocolaria
- El tiempo de permanencia del sistema de acceso venos puede ser prolongado (años)
- Es un sistema cerrado con disminución del riesgo de infección y flebitis

4.2. Inconvenientes. Estos sistemas, a pesar de grandes ventajas que aportan, o quizás en parte por ellas, también están gravados por una serie de desventajas frente a un acceso vascular mediante venoclisis normal, ya que hay:

- Necesidad de aguja especial para acceder al reservorio
- Es posible el desplazamiento de la aguja de inyección al reservorio con la extravasación consecuente del líquido a infundir
- Tienen un precio elevado, que suele oscilar entre los 360 y 600 euros (60.000 y 100.000 pesetas aproximadamente) dependiendo del tipo y sin contar material auxiliar de quirófanos y honorarios del equipo quirúrgico
- Su colocación requiere un procedimiento quirúrgico

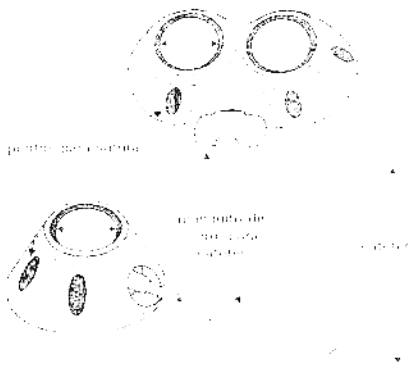
5. TIPOS DE RESERVORIOS Y COMPOSICIÓN DEL MATERIAL EN QUE ESTÁN FABRICADOS

Los reservorios constan de una cámara que se implanta debajo de la piel, en la que se punciona para la administración de la sustancia terapéutica, y de un catéter que va conectado a la cámara y que es introducido en la vena.

Según tengan una o dos cámaras o reservorios, los sistemas de acceso venoso permanente pueden ser de una vía o de doble vía. En la actualidad y como y de manera excepcional, están empezando a utilizarse los de triple vía. Los de doble vía son utilizados en general para:

- La administración simultánea de productos incompatibles

- Una vía para infusión continua y otra para administración en “bolus”
- Administración de volúmenes elevados en ambas vías a la vez
- Alternancia en los puntos de infusión




En la imagen superior se puede ver el esquema de dos SAVP, uno de ellos de dos cámaras reservorios y el otro de una sola cámara.

En cuanto al material empleado en la canalización vascular y colocación de reservorios, es sobre todo el conocimiento de la tecnología y materiales de fabricación de los catéteres y cámaras, lo verdaderamente importante a la hora de elegir los más adecuados.

El catéter ideal debería no ser trombogénico, tener una relativa rigidez a temperatura ambiente que facilite su inserción y ser flexible a temperatura corporal para minimizar el trauma mecánico intravascular. En el mercado existe una gran variedad de

diferentes materiales que cada vez van ofreciendo más ventajas. Los más comunes son los siguientes:

- Catéteres de cloruro de polivinilo. Son los más traumáticos y generan una turbulencia importante, lo cual sumado a su intrínseca rigidez hace que sean los que presentan una mayor incidencia de trombosis a corto plazo. Sin embargo, es esta misma rigidez lo que favorece su colocación. Se usan habitualmente en las venas antecubitales
- Catéteres de polietileno. Se han utilizado hasta hace pocos años en la cateterización de la vena subclavia
- Catéteres de silicona. Son los que actualmente presentan el índice más bajo de trombosis y los mejor tolerados a largo plazo. Tienen el inconveniente de precisar una inserción quirúrgica y habitualmente no permiten la monitorización de presiones



En la fotografía superior se muestran dos tipos de catéteres de silicona. Son los más utilizados habitualmente por su buena tolerancia y su manejabilidad a la hora de implantarlos. Su longitud y calibre oscila según el tipo de SAVP.

- Catéteres fabricados con hidrómeros de poliuretano. Disponibles desde mediados de los años 80, están desprovistos de aditivos y asocian las

ventajas de una fácil colocación ya que es un catéter inicialmente rígido que se ablanda in situ, con un menor coste. Respecto a los de silicona, permiten un diámetro de la luz igual con un menor calibre total y al mismo tiempo, son más resistentes y elásticos

En estos catéteres se forma una capa de biomateriales adheridos que al retirar el catéter se quedan atrás y que están formados por fibrina, fibrinógeno, fibronectina. La importancia de esto esta aun por determinar. En autopsias realizadas a pacientes se ha visto que el segmento intravascular del catéter está cubierto por este material trombótico.

Aunque no todos los estudios son concluyentes, los catéteres de poliuretano recubiertos de polímeros serían hoy los más adecuados.

La tendencia actual de los fabricantes es la de conseguir catéteres cada vez menos trombogénicos y por ello se investigan materiales de superficie cada vez más lisa o que estén recubiertos de heparina.

6. VÍAS DE ACCESO VASCULAR

La colocación de los catéteres para posterior implantación de reservorio subcutáneo se realiza generalmente en vasos situados por encima del diafragma, debido a que así se reduce tanto la incidencia de contaminación del catéter, mucho más fácil a nivel de la ingle, como la formación de trombos. Los métodos de acceso vascular que en la actualidad se realizan, son dos principalmente:

1. Por venotomía. Ese método consiste en la disección quirúrgica de una vena periférica, generalmente la safena, basilica o cefálica, o bien de una

vena central. Este acceso y disección a cielo abierto de la vena conlleva una serie de ventajas, como son:

- Ocasiona una menor lesión traumática sobre el vaso
- Disminuye el riesgo de daño a estructuras vecinas
- Facilita la inserción de catéteres más rígidos

A su vez, este acceso directo a la vena comporta una serie de inconvenientes como son:

- Requiere anestesia general a veces, aunque esto es extraordinario
- Requiere otra incisión quirúrgica además de la de colocación del reservorio
- Aumenta la posibilidad de infección

2. Por acceso percutáneo. Este método consiste en la canalización de la vena, generalmente vena subclavia, yugular o femoral, con una aguja, introduciendo a continuación una guía metálica flexible por su interior para tener control de la vena. Esta técnica que fue desarrollada por Seldinger, se realiza siguiendo el siguiente protocolo de actuación:

Tras la localización del vaso deseado, percutáneamente con una aguja montada en una jeringa con suero heparinizado, se punciona la piel y se va introduciendo la aguja hacia la vena, aspirando hasta obtener sangre. En el momento que la jeringa se rellena de sangre con facilidad sabemos que estamos dentro de la vena a cateterizar. Posteriormente se introduce la guía metálica a través de la aguja por su extremo más flexible, avanzando desde un cuarto a un tercio de su longitud. A continuación se retira la aguja y se introduce un vástago dilatador perforado a

través de la guía, que se extrae para posteriormente se insertar el catéter a través de la guía, asegurándose de que la misma aparece por el extremo proximal. En la mayoría de las ocasiones, con la ayuda de un bisturí habrá que realizar una pequeña incisión cutánea para favorecer la progresión del catéter a través de la misma. Finalmente se retira la guía y se conecta un prolongador al catéter, uniéndolo posteriormente al reservorio subcutáneo de implantación.

Esta técnica, que es la más comúnmente utilizada, tiene una serie de ventajas, como son:

- Es menos probable que se tenga que utilizar anestesia general
- Al no producirse la ligadura del vaso, este puede ser reutilizable
- Se realiza una inserción más rápida del catéter con la consiguiente comodidad para el paciente

Del mismo modo, presenta también una serie de inconvenientes, tales como:

- Es una técnica que se realiza a ciegas y requiere más experiencia
- Aumenta el riesgo de dañar órganos adyacentes

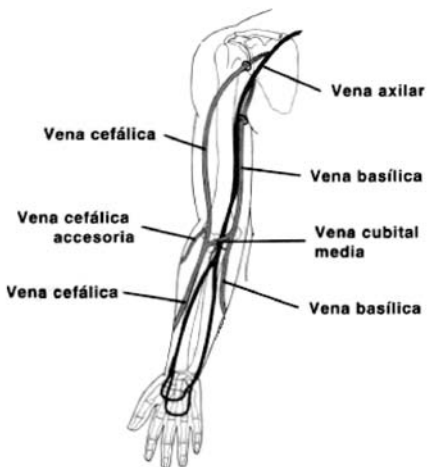
Tras la colocación del catéter, el extremo distal del mismo idealmente debe quedar situado en la vena cava superior o inferior, justo antes de la entrada a la aurícula derecha facilitándose por ello:

- Un menor número de complicaciones mecánicas.
- Una mayor seguridad en la medición de la presión venosa central si fuera necesario
- Una disminución de la incidencia de arritmias cardíacas

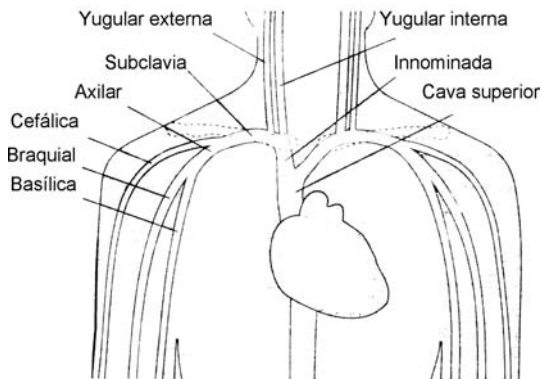
Aunque la colocación de un catéter de acceso venoso se puede realizar en cualquier vena, las más utilizadas en la actualidad son la vena subclavia, yugular, cefálica, y en menor medida la femoral.

Los abordajes venosos centrales presentan una serie de aspectos que son comunes para todos ellos, de modo que podemos señalar como normas generales, a tener en cuenta entre otras:

- Elegir el lugar que implique menor riesgo para el paciente y la técnica de acceso que más se conozca y se haya utilizado
- Al efectuar punciones en el cuello y en la vena subclavia, en caso necesario, es conveniente colocar al paciente inclinado, con la cabeza más baja que el resto del cuerpo, con el fin de ingurgitar las venas centrales y aumentar la presión venosa central, lo cual disminuye la posibilidad de embolia aérea
- Antes de colocar y hacer avanzar la guía, debemos tener la seguridad de que la aguja se encuentra dentro de la luz del vaso, a fin de no lesionar ninguna otra estructura ni perforarlo
- Una vez canalizada la vía, se debe hacer que el paciente respire suavemente y, sobre todo, evite las inspiraciones bruscas y/o forzadas
- Se deben mantener siempre ocluidos los extremos de los catéteres y agujas, e intentar hacer los intercambios de guías o catéteres durante la espiración, a ser posible forzada o con maniobra de Valsalva



Esquema del sistema venoso del miembro superior



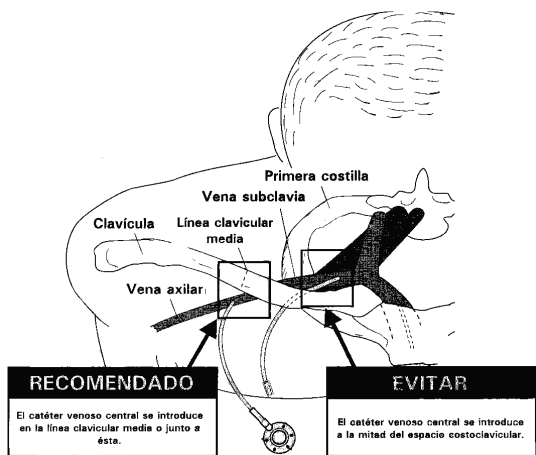
Esquemas del sistema venoso del miembro superior y cuello. En ellos se observa el trayecto de las principales venas en las que poder colocar los catéteres del SAVP.

1. Abordaje de la vena subclavia

La canalización de la vena subclavia es la vía más utilizada, y aunque da lugar a más complicaciones inmediatas y es de difícil compresión en caso de producirse hemorragia, tiene las ventajas de una mejor asepsia, con menos riesgos sépticos a largo plazo, una fácil canalización incluso en estados hipovolémicos, ofreciendo claras referencias anatómicas incluso en pacientes obesos o edematizados y además ser una vía confortable para el enfermo.

Recuerdo anatómico. La vena subclavia es una vena de grueso calibre, que nace de la vena axilar y se une a la vena yugular formando el tronco venoso braquiocefálico. Tiene un trayecto casi horizontal de fuera a dentro, pasando por encima de la primera costilla y por debajo y detrás de la clavícula. Hacia delante se relaciona con la clavícula y por detrás y por encima con la arteria subclavia, estando separada de ella por él músculo escaleno anterior y el nervio frénico; por debajo reposa en una hendidura superficial existente en la primera costilla y sobre la pleura. Generalmente posee un par de válvulas a unos dos centímetros de su desembocadura.

La vena subclavia puede ser representada por una gruesa línea convexa y ascendente que va desde un punto inmediatamente interno a la línea mesoclavicular hasta el borde interno de la inserción clavicular del músculo esternocleidomastoideo.



Esquema de la región anatómica de la unión esternoclavicular derecha. Se observa el paso de la vena subclavia por debajo de la clavícula, al igual que su unión con la vena yugular interna derecha y la vena cava superior. Queda enmarcada el área de pinzamiento entre la primera costilla y la clavícula, en la que el catéter introducido muy medialmente en la vena subclavia podría quedar comprimido e incluso sufrir deterioro (en la cuadrícula EVITAR). A fin de evitar esto, el catéter debe ser insertado en la unión del tercio externo y medio de la clavícula (en la cuadrícula RECOMENDADO). En el esquema se muestra una zona rayada correspondiente a fosa infraclavicular, lugar idóneo para insertar el catéter del SAVP.

Técnica de acceso. Tras colocación del paciente en posición de Trendelenburg ligero (15°-20°) a fin de conseguir un mejor llenado vascular y evitando en lo posible la embolia gaseosa, se realiza la inclina-

ción de la cabeza del paciente de forma ligera y suave hacia el lado contrario de la punción, generalmente el izquierdo por una situación anatómica más favorable de la vena en su localización derecha.

Seguidamente se realiza una hiperextensión del cuello del paciente mediante un rodillo colocado debajo de los hombros. El brazo homolateral permanece pegado al tronco.

Tras la preparación aséptica del campo donde se va a puncionar y ubicar el reservorio, se realiza una punción e infiltración de anestesia local a nivel del punto medio infraclavicular. Se purga el catéter con suero fisiológico heparinizado y se realiza una comprobación aproximada de la distancia entre el punto de entrada, a nivel de la piel, del catéter y la aurícula derecha, que aproximadamente variará entre los 14 y 20 cts. A continuación, con el cirujano en el lateral del enfermo de la zona a canalizar, se realiza la punción en el punto medio infraclavicular, punto de punción que se encuentra situado un centímetro por debajo del borde inferior de la clavícula en la unión del tercio interno con el medio. Se introduce la aguja correspondiente a la numeración del catéter conectada a una jeringa que contiene suero fisiológico heparinizado. Se dirige la punta de la aguja, tangencialmente a la 1ª costilla, de forma casi paralela a la clavícula, en dirección a un punto imaginario situado 1 cm por encima del manubrio esternal. Se realiza una aspiración continua-suave hasta obtener sangre en la jeringa. A continuación reinyectamos esa sangre para distender la vena. Se retira la jeringa e introducimos la guía a través de la aguja. Se introduce el dilatador y la vaina que dirigirá el catéter, se retira la guía y se coloca el catéter hasta la longitud

preestablecida a través de la vaina enclavada en la vena. En ese momento el paciente gira la cabeza la cabeza hacia la zona de punción para una fácil introducción del catéter, retirándose a continuación la vaina y dejando colocado el catéter en el interior de la vena.

En este momento es conveniente realizar un control radiológico con un aparato portátil, comprobando mediante escopia que el catéter está bien colocado.

Tras la infiltración con anestésico local, se realiza la incisión en la piel a 3-4 cts. del lugar de la punción y se realiza el bolsón subcutáneo que alojará la cámara-reservorio. Se tuneliza el catéter subcutáneamente y se fija al reservorio; se cierra la piel de incisión de colocación del reservorio y se realiza un control radioscópica para determinar la posición exacta del catéter y descartar posible complicaciones como el neumotórax. Por último se coloca el apósito sobre la zona de inserción, dejando o no un sistema gripper puncionado en el reservorio.

Incidencias y complicaciones. Esta vía de acceso presenta una serie de posibles complicaciones relacionados no ya con el hecho quirúrgico de implantación de SAVP, sino por las zona anatómica donde se implanta. Así:

- El catéter puede penetrar en vena yugular interna o en la subclavia contralateral, en lugar de ir hacia aurícula derecha
- Existe una mayor posibilidad de ocasionar neumotórax con respecto a otros accesos
- La punción de la arteria subclavia tiene el inconveniente que la hemostasia en estos casos es más complicado de realizar, por lo que se

desestima la utilización de este acceso en los pacientes con trastornos de la coagulación

- Las lesiones nerviosas si se producen suelen ser benignas y afectan al plexo braquial

2. Abordaje de la vena yugular interna

Es otra vía muy utilizada para cateterización venosa, medida de presión venosa central y es la técnica de elección en la resucitación cardiopulmonar, ya que no requiere la interrupción del masaje cardiaco. Sin embargo, su utilización para implante de SAVP es escaso y solamente en caso de no disponer de otra vía, ya que la ubicación del reservorio suele suponer un cierto grado de acodamiento del catéter, no siendo por tanto la más adecuada si se desea mantener mucho tiempo la perfusión.

La vena yugular interna derecha es la más utilizada es la porque sigue un trayecto recto hacia el tronco braquiocefálico venoso y, por tanto, hacia la vena cava; el conducto torácico discurre por el cuello izquierdo bajo y tórax superior, y porque en la cateterización por vía de la vena yugular izquierda se deben franquear dos ángulos agudos en el camino hacia la vena cava (la unión de la vena cava con el tronco innominado).

Se trata de una vena de grueso calibre, cuyo acceso puede realizarse por vía anterior, central y posterior, en referencia al músculo esternocleidomastoideo.

Recuerdo anatómico. La vena yugular interna, recoge la sangre del cerebro, partes superficiales de la cara y el cuello. Inicia su recorrido en la base del cráneo, en el compartimento posterior del agujero yugular. Emerge de la base del cráneo a través del foramen yugular, posterior a la apófisis mastoides,

discurre hacia abajo a lo largo del cuello dirigiéndose hacia el borde interno de la clavícula donde se une con la vena subclavia para formar el tronco venoso braquiocefálico. En su curso cervical mantiene relación constante con la arteria carótida y el músculo esternocleidomastoideo.

Hacia atrás se relaciona con músculos del cuello, el nervio frénico, el plexo cervical, venas tiroideas y cervicales y con la primera parte de la arteria subclavia; en el lado izquierdo pasa por delante del conducto torácico. Medialmente las relaciones son con las arterias carótidas interna y primitiva y con el nervio vago en un plano más posterior.

Superficialmente se le superpone el esternocleidomastoideo en su parte superior y está cubierta por la parte inferior de este. Los ganglios linfáticos cervicales profundos acompañan el curso de la vena, sobre todo en su cara superficial. En la raíz del cuello la vena yugular interna derecha se encuentra un poco alejada de la arteria carótida primitiva, mientras que en la izquierda suele superponerse a su arteria. En su proyección superficial está representada por una ancha banda que va desde el lóbulo de la oreja hasta el extremo interno de la clavícula; su bulbo inferior está situado detrás de la depresión que marca el espacio entre las cabezas esternal y clavicular del esternocleidomastoideo.

Técnica de acceso. Con las recomendaciones anteriormente citadas en cuanto a lo aséptico del campo quirúrgico, se realiza colocación del paciente en decúbito supino, con Trendelenburg ligero entre 15°-20°. Hiperextensión del cuello mediante rodillo debajo de los hombros y cabeza girada 45° hacia el lado opuesto al lugar que se va a puncionar.

La principal referencia anatómica para su ubicación es el triángulo de Sedillot, formado por los dos haces del músculo esternocleidomastoideo con el reborde superior de la clavícula. Se palpa el pulso de la arteria carótida dentro de este triángulo, y se le rechaza ligeramente con los dedos de la mano izquierda hacia la línea media. Existen tres posibles accesos a la vena:

- **Vía anterior.** El punto de punción se encuentra en la intersección de una línea horizontal que pase por el borde superior del cartílago tiroideo y una línea vertical delimitada por el borde anterior del músculo esternocleidomastoideo. El operador se situará tras la cabecera del enfermo. La aguja se dirige con un ángulo de 50° hacia abajo, atrás y afuera, tangente a la cara posterior del músculo esternocleidomastoideo; al localizar la vena conviene aumentar el ángulo de penetración.
- **Vía media.** El lugar de punción se sitúa en el centro del triángulo de Sedillot dirigiendo la aguja hacia abajo y luego hacia atrás con un ángulo de 30° siendo la posición del operador la misma que en la vía anterior.
- **Vía posterior.** A dos traveses de dedo sobre la clavícula se punciona en el borde posterior del vientre clavicular del músculo esternocleidomastoideo, dirigiendo la aguja hacia la fosita supraesternal rozando el borde posterior del músculo. En este caso el operador se sitúa en el lateral del cabecero del lado escogido.

Se infiltra la anestesia local en el punto de punción que se encuentra en el vértice superior del trián-

gulo formado por la clavícula y los dos fascículos del músculo esternocleidomastoideo. Durante el procedimiento debe palparse y rechazarse la carótida para evitar su punción, avanzando con un ángulo de 45 a 60° con respecto al plano frontal hacia la mamila ipsilateral. Para distender la vena el paciente debe realizar la maniobra de Valsalva o bien se le coloca en posición de Trendelenburg. Es conveniente realizar presión negativa con la aguja de punción mediante una suave aspiración. Una vez obtenido reflujo de sangre satisfactorio la vena está localizada, siendo el resto de la técnica es como la de la punción subclavia.

Incidencias y complicaciones. Como todo acto agresivo realizado sin visión directa, el acceso de la vena yugular interna puede presentar algunas complicaciones tales como:

- Punción arterial. Es la más frecuente complicación, siendo menos probable en la vía anterior al ser la progresión de la aguja desde dentro a fuera alejándose de la arteria. El diagnóstico es fácil por reflujo pulsátil de sangre roja, así como el tratamiento que consiste en la compresión del vaso
- Lesiones del ganglio estrellado, produciendo Síndrome de Claude-Bernard-Horner
- Neumotórax. Poco frecuente con una incidencia por debajo del 1%
- La dificultad de canalización es mayor en el lado izquierdo por los múltiples giros y uniones venosas que tiene durante su recorrido, además de existir un riesgo específico de lesionar el conducto torácico

3. Abordaje de la vena femoral.

Aunque es una vía de gran calibre y fácil localización, incluso en caso de shock por lo que se utiliza como vía de elección en casos de urgencias, es empleada en muy contadas ocasiones para canalización y colocación de un reservorio subcutáneo, ya que ocasiona con gran frecuencia episodios de tromboflebitis y contaminación bacteriana del SAVP, lo cual limita su uso tanto en accesos de larga duración como en colocación de reservorios subcutáneos que van a estar integrados en esa posición durante varios meses.

Recuerdo anatómico. Acompaña a la arteria del mismo nombre, iniciando su curso en el anillo del aductor mayor como continuación de la vena poplítea y finaliza a nivel del ligamento inguinal, convirtiéndose en la vena iliaca externa. La vena femoral se encuentra en la vaina femoral, medial respecto a la arteria femoral, localizada inmediatamente debajo del ligamento inguinal. Si se dibuja una línea entre la espina ilíaca anterosuperior y la sínfisis púbica, la arteria femoral cruza directamente en el punto medio; la vena femoral se encuentra inmediatamente medial a la pulsación arterial.

En la parte inferior del conducto de Hunter es posteroexterna respecto a la arteria femoral, mientras que en la parte superior de dicho canal y en la inferior del triangulo femoral se sitúa detrás de la arteria. En la base del triangulo femoral es interna con relación a la arteria, y en dicho lugar ocupa el compartimento interno de la vaina femoral, entre la arteria y el conducto femoral. A unos cuatro o doce centímetros por debajo del ligamento inguinal se le une por su cara posterior la vena femoral profunda y, un poco más arriba, por su cara anterior la safena interna.

Existen a lo largo de su recorrido cuatro o cinco válvulas.

Técnica de acceso. Para este abordaje es necesario el empleo de catéteres más largos (unos 75 cm) que en localización de abordaje anteriormente descritos.

Se coloca al paciente en decúbito ligeramente proclive para optimizar el llenado femoral. En la zona del triángulo de Scarpa, por el que discurre la vena interiormente a la arteria y al nervio crural, se localizará la arteria. El punto de punción está situado 1 cm por dentro de la arteria y dos traveses de dedo por debajo del arco crural. Se dirige la aguja hacia arriba con un ángulo de 60° hasta obtener reflujo sanguíneo, inclinándola posteriormente 20° hacia fuera y hacia delante para cateterizar la vena varios centímetros, progresando entonces el catéter en la cava. En ocasiones es útil que el paciente realice la maniobra de Valsalva para distender la vena o retirar la aguja con presión negativa mediante aspiración suave para obtener el flujo de sangre cuando esté endoluminal.

Incidencias y complicaciones. Entre las complicaciones que pueden presentarse al cateterizar la vena femoral, podemos citar:

- Punción de la arteria femoral. Si al introducir la aguja sale sangre roja clara con fuerza y rítmicamente, coincidiendo con el ritmo cardíaco, se tratará de una punción accidental de la arteria femoral, en cuyo caso habrá que retirar la aguja y hacer una compresión de la zona hasta que deje de sangrar
- Contaminación bacteriana del punto de punción. Se produce de forma frecuente por las características propias de la zona anatómica

- Flebotrombosis. Es otra de las complicaciones más frecuentes y graves, ya que en ocasiones puede ocasionar trombosis venosa profunda
- Trayectos aberrantes. El catéter se puede alojar en otras venas como la iliaca contralateral, vena lumbar etc.
- Hematoma retroperitoneal. Es una complicación hemorrágica importante y la más grave de esta vía, puede ser por punción arterial o por perforación venosa. Es de fácil diagnóstico si aparece un importante hematoma en la zona de punción, pero necesita una alta sospecha clínica cuando no es así, por lo que habrá que investigarlo siempre que detectemos hipotensión, descenso del hematocrito, dolor abdominal etc. La causa más frecuente de hematoma retroperitoneal es la perforación de la pared venosa por la punta del catéter o guía, siendo las venas afectadas la cava inferior, iliaca e incluso ocasionalmente la iliaca o hipogástricas contralaterales. Generalmente con unas medidas conservadoras apropiadas que consisten en la retirada del catéter, la reposición sanguínea, la corrección de los trastornos de la coagulación y una vigilancia del paciente esta complicación puede ser solventada sin poner en riesgo la vida del paciente.

4. Otras vías venosas

Otras vías de acceso menos utilizadas, pero no por ello menos importantes en el acceso venoso y por tanto secundariamente en la posibilidad de implante de reservorios subcutáneos son las siguientes:

Vena Axilar. Es un acceso simple al sistema de la vena cava superior con menor morbilidad que otras vías, pues su canalización permite una punción más lateral disminuyendo el riesgo de neumotórax al estar más alejada del ápex pulmonar.

La vena axilar se inicia en el borde inferior del músculo redondo mayor, como continuación de la basílica, y asciende hasta convertirse en la vena subclavia a nivel del borde externo de la primera costilla. Corre ligeramente posterior a la arteria, y se superpone parcialmente sobre su lado medial. En esta zona se encuentran también muchos nervios paralelos a los vasos. Es importante no lesionarlos.

La técnica de abordaje consiste en colocar al paciente en posición de decúbito y el miembro superior en amplia abducción y rotación externa. Se localizan los latidos de la arteria axilar, siendo el sitio de punción de la vena 1 cm por debajo de la arteria, justo por fuera del borde interno del pectoral mayor, que es el lugar donde la vena se hace subaponeurótica. La aguja se orienta 30° del eje arterial dirigiéndola hacia dentro y hacia arriba. Una vez obtenido reflujo de sangre espontáneo o mediante aspiración, se coloca la guía y se siguen los pasos habituales.

Como todos los abordajes venosos tiene sus complicaciones, siendo la más importante la séptica, debido al estar cercana a una zona de alta contaminación como es la axila. A pesar de un buen campo quirúrgico aséptico y con buena desinfección la tasa de infección alcanza la no deseable cifra de 15-20%. Otras complicaciones que se producen son el hematoma axilar por punción arterial, más frecuente en el lado izquierdo que en el derecho, y el traumatismo de troncos nerviosos, aunque de poca trascen-

dencia clínica. Debido a su relativa dificultad de punción con un 15% de fallos y sus riesgos de infección hacen de ella una vía muy poco utilizada.

Vena basílica. El acceso a las venas de la extremidad superior, a la altura de la fosa antecubital es una práctica diaria en todos los hospitales. Por lo general con el torniquete las venas se ingurgitan y es posible visualizarlas y palparlas. Se suele preferir la vena basílica ya que su trayecto es longilíneo mientras que la vena cefálica tiene una angulación pronunciada para dirigirse hacia la vena basílica y formar la vena axilar y subclavia.

Aunque se trata de una vía de acceso fácil y con escasos riesgos, es una vía que no se utiliza habitualmente como vía de abordaje en la colocación de reservorios subcutáneos. La vena basílica discurre desde la flexura del codo, de fuera a dentro por el borde interno del bíceps. Se requieren para canalizarla catéteres de unos 40 cm en la derecha y de unos 50 cm en el lado izquierdo.

La vena basílica se inicia en la porción cubital de la red venosa dorsal de la mano, asciende durante un trecho sobre la superficie posterior del lado cubital del antebrazo, inclinándose hacia delante hasta la superficie anterior por debajo del codo. Se une con la vena mediana del codo y asciende oblicua y superficialmente hasta el surco situado entre el bíceps braquial y el pronador redondo. A continuación se dirige hacia arriba, medial al bíceps braquial, y asciende en posición interna respecto a la arteria humeral hasta el borde inferior del redondo mayor, continuando como vena axilar.

La vía de abordaje de este vaso, se realiza en la flexura del codo con el brazo en abducción de 45°

para facilitar la progresión, con el antebrazo extendido y la mano en supinación. Es una vía que tiene especial indicación en casos de alteraciones de la coagulación por la facilidad de realizar hemostasia.

No es una vía muy utilizada en la colocación de reservorios subcutáneos por que el movimiento continuo de los brazos provocan desplazamientos del catéter con la posible aparición de tromboflebitis. La cámara reservorio debe colocarse en un lugar donde tenga el soporte del tejido subyacente. La cara interna del brazo, pro debajo del codo, es un punto muy utilizado.

Como complicaciones más frecuentes aparecen la tromboflebitis supurada, punción de la arteria humeral y hematomas.

Vena yugular externa. Es otra vía de abordaje venoso, aunque tampoco se utiliza salvo excepcionalmente en la colocación de reservorios.

La vena yugular externa recibe la sangre del cráneo, la cara y la que proviene de las venas maxilar interna y temporal superficial.

Inicia su recorrido a nivel del ángulo mandibular, justo debajo de él o de la glándula parotida, y recorre el cuello en sentido descendente desde el ángulo hasta la parte media de la clavícula. Cruza oblicuamente el músculo esternocleidomastoideo y en el triangulo subclavio, perforando la aponeurosis profunda para desembocar en la vena subclavia. Está cubierta por el músculo cutáneo del cuello, la aponeurosis superficial y la piel, y queda separada del músculo esternocleidomastoideo por la aponeurosis cervical profunda.

El tamaño de la vena varía en proporción inversa al de las otras venas del cuello. Tiene dos pares de

válvulas, uno inferior en su entrada en la vena subclavia y otro superior, unos cuatro centímetros por encima de la clavícula. La parte situada entre ambos grupos de válvulas está a menudo dilatada y en ocasiones se denomina “el seno”. La desembocadura de la yugular externa en la subclavia, a nivel del tercio medio de la clavícula en la confluencia de Pirogoff, permite acceder al territorio central desde una punción superficial.

La técnica de abordaje, si bien es fácilmente accesible, a menudo es complicada por la presencia una válvula en la confluencia de Pirogoff.

Para la fijación de la zona quirúrgica se debe colocar la cabeza del individuo en posición de Trendelemburg, ya sea por descenso de la cabeza o con la colocación de una almohadilla debajo de los hombros, girando luego la cabeza hacia el lado contrario del elegido para canalizar. Se punciona lo más alto posible para evitar que la vena se mueva. Este tipo de canalización debe realizarla siempre una persona entrenada y en quirófano, con una pantalla de radioscopia para controlar en todo momento la posición del catéter.

Como complicaciones tenemos que nombrar el hematoma por punción, aunque su tratamiento por compresión resuelve el problema. Otro problema es la difícil cateterización de la misma en pacientes obesos y/o edematosos.

7. TÉCNICA DE COLOCACIÓN DEL SISTEMA DE ACCESO VENOSO PERMANENTE CON RESERVORIO SUBCUTÁNEO

Comentadas en el apartado anterior las diferentes vías de abordaje venoso mediante cateterización o

disección venosa, vamos a describir la técnica de colocación de los SAVP con reservorio subcutáneo, siguiendo los diferentes pasos a realizar, en un primer procedimiento por disección y en un segundo procedimiento por punción percutánea.

Previo al procedimiento, se deben de realizar al paciente controles de coagulación, hemograma y bioquímica. En pacientes pediátricos se procede a la sedación si se precisa. En le resto de los casos se procede con anestesia local.

La colocación de un SAVP debe hacerse en condiciones de esterilidad, es decir, se debe de proceder a su colocación en un quirófano.

El paciente, en el área quirúrgica, seguirá el circuito normal de todos los pacientes que vayan a ser intervenidos. Se deberá rellenar el registro del implante del paciente, incluyendo el número de pedido del producto y su número de lote Una vez en la mesa de quirófano, el paciente debe ser monitorizado y se procederá a canalizar una vena periférica donde se le coloca un gotero para administrarle fluidoterapia de mantenimiento o medicación si precisa.

Es conveniente administrar profilaxis antibiótica, sobre todo en caso de pacientes inmunodeprimidos o neutropénicos, ya que la infección durante las primeras horas tras la colocación del SAVP es más probable. La Vancomicina es el antibiótico de elección ya que protege del estafilococo epidermidis, germen responsable con mayor frecuencia de las infecciones de los SAVP.

Se debe de pintar la zona anatómica de la punción con solución antiséptica, normalmente povidona yodada, y cubrir el campo quirúrgico con paños estériles, tal como se hace en la cirugía reglada.

El quirófano debe de disponer de un aparato de rayos X con dispositivo de escopia para poder realizar el control de la situación del catéter una vez colocado.

Normalmente se procederá al lavado quirúrgico por parte del personal de enfermería que actúe de instrumentista, aunque no es necesario, y del cirujano y ayudante que vayan a realizar el implante del SAVP.

Una vez realizado el lavado quirúrgico y colocadas las batas y guantes estériles por parte del personal que vaya a actuar, se monta una mesa quirúrgica con el “estuche” de colocación del SAVP y el material quirúrgico necesario para poder realizar la bolsa subcutánea que alojará a la cámara reservorio, la aguja y jeringa para la inyección de la anestesia local, las suturas, gasas, recipiente para suero fisiológico, povidona yodada y suero heparinizado.

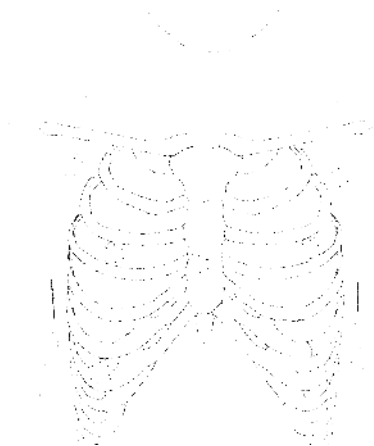
Cuando el personal esté preparado se procederá a iniciar la colocación del SAVP.

7.1. Procedimiento de colocación por disección.

Los pasos a seguir se describen a continuación de manera protocolizada, y deben ser cumplidos, de forma que el acto quirúrgico de implante del SAVP presente las mínimas maniobras imprevistas.

1. Elegir la situación anatómica del paciente donde se va a colocar el SAVP. La fosa infraclavicular es una buena zona, pero el lugar real variará dependiendo de cada paciente. A la hora de elegir la zona para el bolsillo subcutáneo, hay que tener en cuenta que el SAVP y el reservorio deben colocarse en un área anatómica que le proporcione estabilidad, no cree

puntos de presión o acodamiento y no interfiera con los movimientos del paciente ni con las prendas de vestir. Hay que tener en cuenta también la cantidad de tejido cutáneo sobre el acceso, ya que una cantidad importante de este, sobre todo en personas obesas, dificultará la entrada a él y a la inversa, en personas muy delgadas, un grosor mínimo facilitará la infección y la erosión del reservorio. Un grosor entre 0,5 y 2 cm es el más adecuado



En la imagen de la izquierda se muestran los puntos donde más frecuentemente se sitúan las cámaras reservorios de los SAVP. Todos ellos se apoyan en un plano duro músculoaponeurótico.

2. Crear un campo estéril y abrir el estuche que contiene el material del SAVP.
3. Cubrir con paños estériles el área de intervención.

4. Administrar una cantidad de anestesia local conveniente, intentando infiltrar toda la zona del trayecto de la punción y la de la ubicación de la cámara reservorio.
5. Purgación del catéter con suero salino estéril o suero heparinizado.
6. Colocación del paciente en posición adecuada: Trendelenburg, brazo en abducción, dependiendo de la vía de acceso venoso que hayamos elegido.
7. Realizar la disección quirúrgica de la vena elegida. Generalmente, la vena elegida para su disección es la cefálica o basílica. En caso de ser la cefálica se realiza la disección de la misma a nivel del surco deltopectoral, ya que aquí tiene un trayecto muy corto hasta la vena subclavia. Tras incidir la piel y el tejido celular subcutáneo, se localiza con cierta facilidad la vena en la zona de grasa laxa que existe entre los haces musculares del deltoides y pectoral mayor.
8. Aislamiento del vaso tras la disección, colocando unas cintas de goma “loops vasculares” o sedas, para su referencia y posterior ligadura. Incisión de la vena.
9. Inserción del extremo cónico del punzón a través de la incisión y avance de forma continua pero suave dentro del vaso.
10. Con el punzón de vena en su posición, deslizar la punta del catéter haciéndolo avanzar el dentro del vaso.
11. Retirada del punzón de vena.

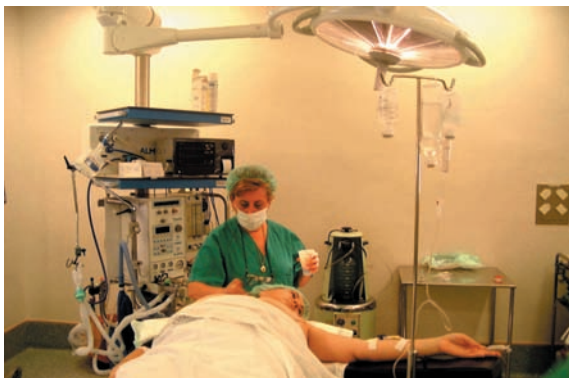No siempre es necesario utilizar el punzón, de modo que los tres pasos anteriores no tienen que ser efectuados, ya que se puede introducir el catéter directamente a través de la venotomía.

12. Avanzar el catéter dentro del vaso hasta que llegue al lugar de infusión deseado. Los catéteres deben colocarse con su punta en la unión de la vena cava superior y la aurícula derecha.
13. Comprobación de la correcta posición del catéter por fluoroscopia o la técnica que se crea conveniente.
14. Creación de un bolsillo subcutáneo por medio de una disección roma. Se debe llevar a cabo una colocación de prueba para comprobar que el bolsón tiene las dimensiones correctas para dar cabida al acceso y que este no queda debajo de la incisión ni acodado.
15. Retirada del conector de fijación y tunelización en dirección retrograda desde el lugar de entrada a la vena hasta el bolsillo. Una vez tunelizado el catéter, es más fácil volver a colocar el conector del catéter cortando su extremo en ángulo de 45°. Cortar el catéter a la longitud adecuada con un ángulo de 90° de forma que quede holgura suficiente para el movimiento del cuerpo y la conexión al acceso.
16. Purgar todo el aire del acceso utilizando una jeringa llena de suero estéril. Insertar la aguja a través de la membrana e inyectar el fluido con el vástago señalando hacia arriba.
17. Limpieza de todos los componentes del sistema con solución de irrigación.

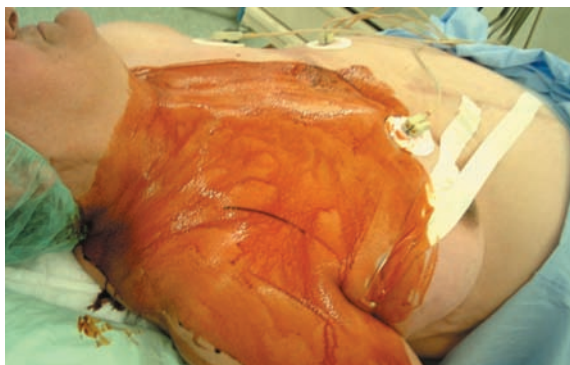
18. Conectar el catéter al acceso.
19. Colocar el acceso dentro del bolsillo subcutáneo alejado de la línea de incisión y fijarlo a la fascia subyacente utilizando una sutura no absorbible de un solo filamento por orificio de sutura. Dejar suficiente holgura en el catéter para permitir el movimiento y comprobar que no esta retorcido.
20. Sutura del acceso al bolsillo, tras purga de una solución antibiótica adecuada.
21. Comprobación mediante una aguja con suero fisiológico heparinizado de la permeabilidad del acceso.
22. Cierre de la zona de incisión de tal forma que el acceso no quede debajo de ella.
23. Aplicar un apósito sobre la zona según las técnicas hospitalarias.

No es necesario, pero si la administración de líquidos a través del SAVP se va a realizar en los días siguientes, es conveniente dejar colocado un equipo de inyección tipo Gripper® en el reservorio a fin de que el edema, inflamación de la zona quirúrgica del bolsón y el dolor impidan poder acceder a la cámara reservorio e inyectar con seguridad.

En las imágenes que vienen a continuación, se muestra la colocación de un SAVP a través de la disección quirúrgica de la vena cefálica derecha, a nivel del surco deltopectoral. El abordaje de la vena se realiza a cielo abierto, colocando el catéter en su interior hasta ubicar su extremo en la cava superior.



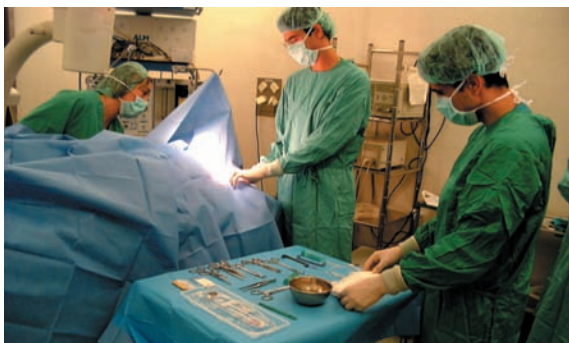La colocación del SAVP debe realizarse en ambiente de esterilidad por lo que es recomendable que se haga en un quirófano. En la foto superior se puede observar a una paciente a la que se le va a colocar un SAVP, ya situada en la mesa quirúrgica, con un avía periférica canalizada y monitorizada.



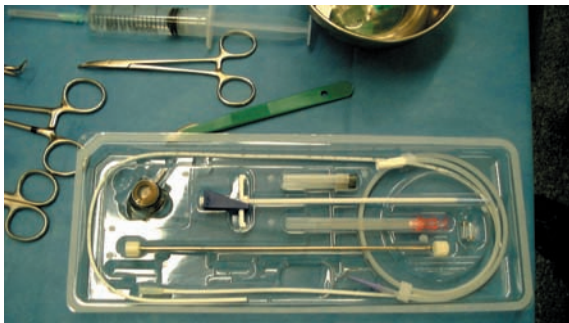Es importante elegir bien la zona anatómica donde se va a cateterizar la vena y ubicar la cámara reservorio antes de iniciar la colocación a fin de poder valorar la facilidad del implante. En la fotografía superior se obser-

SISTEMAS DE ACCESO VENOSO PERMANENTE CON DISPOSITIVO DE RESERVIORIO SUBCUTÁNEO

va a una paciente a la que se va a colocar un SAVP, en la que se ha dibujado la línea del surco deltopectoral, ya que se trataba de una mujer medianamente obesa y en la que la presencia de la mama derecha junto con la instilación de la anestesia local podía dificultar posteriormente encontrar la zona anatómica. El campo quirúrgico se ha pincelado con povidona yodada.

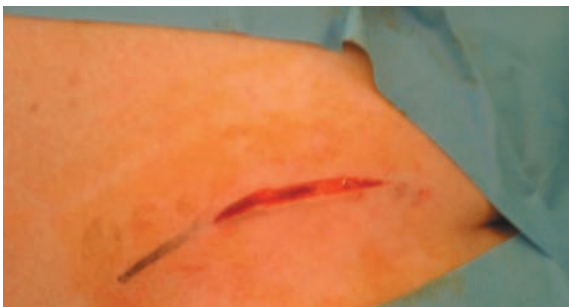

El equipo quirúrgico realiza su lavado de manos y se viste con bata y guantes estériles, prepara la mesa quirúrgica y abre y prepara el paquete que contiene el material del SAVP.

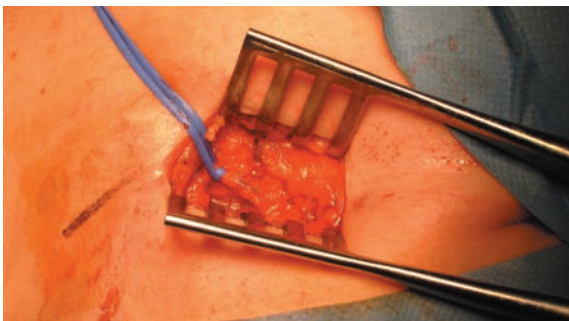


Los SAVP se suministran estériles y no pirógenos, en paquetes herméticamente cerrados y que contienen tanto

la cámara reservorio como el catéter, además de las jeringas, agujas, dilatador, tunelizador y resto del material necesario para su colocación. En la fotografía superior se puede ver un set de colocación de un SAVP.

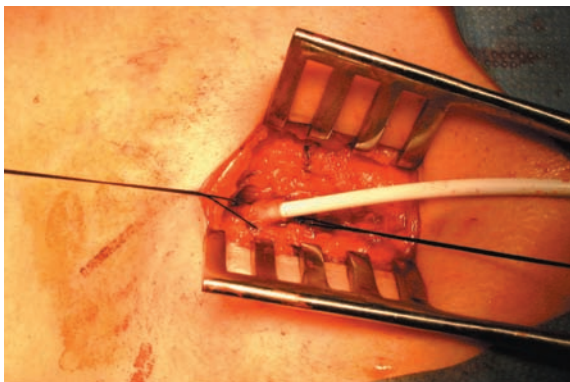


Tras infiltrar la zona donde se va a disecar quirúrgicamente la zona, se incinde la piel y el tejido celular subcutáneo, buscando la zona grasa de separación que existe entre el pectoral y el deltoides, donde se ubica la vena cefálica. Esta misma incisión servirá para la colocación de la cámara reservorio.

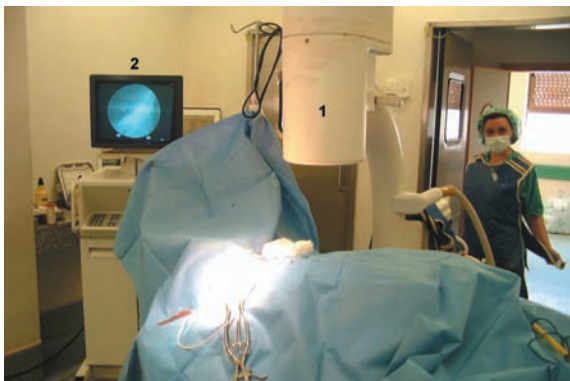

Una vez localizada la vena y disecada, se referencia con ligaduras de seda o loops venosos. En la fotografía superior se puede ver la vena cefálica disecada a nivel del surco deltopectoral y referenciada con un loop venoso.

SISTEMAS DE ACCESO VENOSO PERMANENTE CON DISPOSITIVO DE RESERVORIO SUBCUTÁNEO

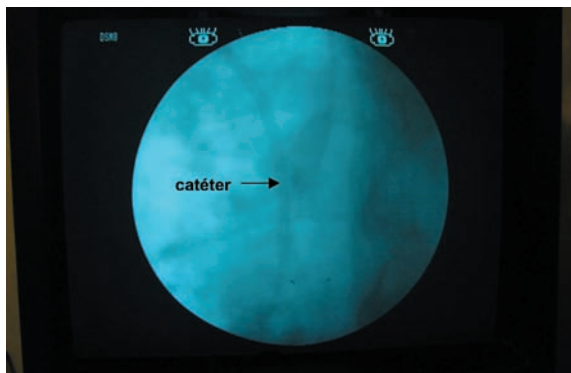


Una vez disecada y controlada la vena, se procede a realizar una pequeña apertura en la misma con una tijera para introducir el catéter por el orificio realizado. En la fotografía superior se puede observar como se ha introducido el catéter en el interior de la vena cefálica. Referenciada ahora entre sedas.

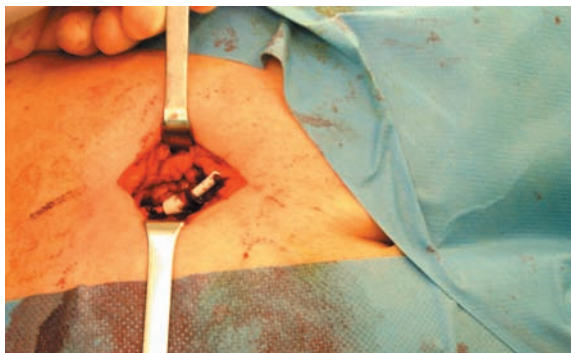


Una vez colocado el catéter se procede a comprobar su correcta ubicación. Para ello, mediante un aparato de rayos X portátil, se realiza un escopia en la que podremos observar todo el trayecto del catéter dado que es radiopa-

co, comprobando que la punta del mismo está bien situada. En la fotografía superior se observa como se realiza esta comprobación mediante el aparato apropiado (1) y visión directa en el monitor (2).

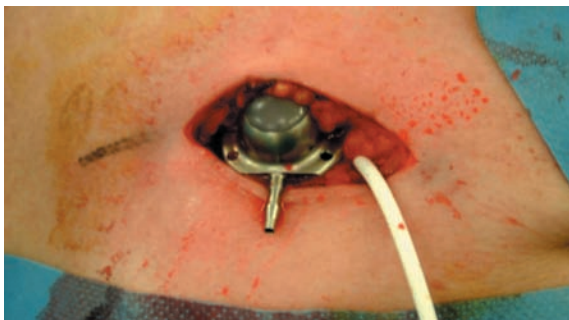

En la fotografía superior se muestra la imagen del monitor en el que se puede observar la colocación del catéter implantado el sitio deseado.

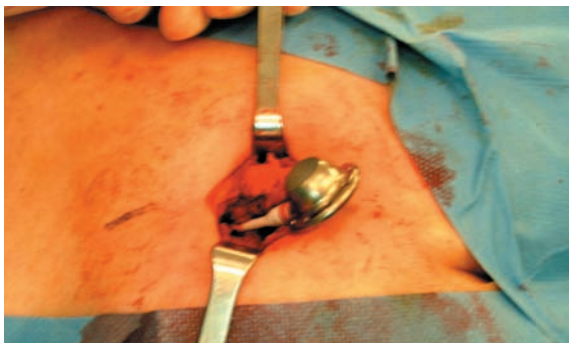


Una vez comprobada al correcta situación del catéter, se procede a cortarlo en la longitud adecuada para conectarlo en la cámara reservorio. Se ha de colocar el conector que lo fijará a la misma.

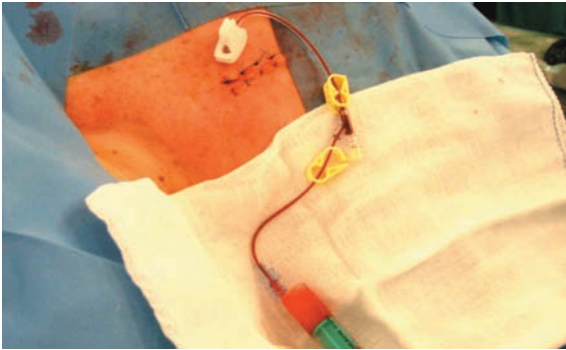
SISTEMAS DE ACCESO VENOSO PERMANENTE CON DISPOSITIVO DE RESERVORIO SUBCUTÁNEO



Aprovechamos la misma incisión efectuada para la disección de la vena, para hacer el bolsón que contendrá a la cámara reservorio. Para ello disecamos lateral e inferiormente a la vena, el tejido celular subcutáneo, creando espacio suficiente para poder alojarlo y que el SAVP no quede debajo de la herida. En la fotografía se puede observar la cámara reservorio introducida en el bolsón, para comprobar que tiene espacio suficiente y fijarla suturándola, mediante puntos que se pasan por los orificios laterales que tiene el reservorio para esta fin, a la zona aponeurótica, a fin de evitar su desplazamiento o volteo.



Se procede a unir el catéter a la cámara reservorio, comprobando que queda fijo y estanco, sin que existan acodaduras en el catéter que dificulten su funcionamiento



Una vez ubicada la cámara reservorio dentro del bolsón se procede al cierre del tejido celular subcutáneo y la piel, de modo que no quede la incisión en línea con la cámara reservorio. Se finaliza colocando un apósito estéril cubriendo la herida.

En la fotografía superior se puede observar como tras el cierre y limpieza de la herida quirúrgica, se ha colocado un gripper que permite comprobar el correcto funcionamiento del SAVP, para ello se infunde suero fisiológico heparinizado y se aspira, comprobando, como ocurre en la fotografía, la salida de sangre a través del catéter son facilidad.

7.2. Procedimiento para la colocación por vía percutánea.

Se siguen de igual manera los cinco primeros pasos del acceso por disección, y muchos de los restantes ya se han comentado en el apartado anterior de acceso vascular. De manera protocolizada son:

1. Seleccionar el lugar de implantación del SAVP y el lugar de colocación para la realización del bolsillo donde va ubicado el reservorio.
2. Crear un campo estéril y abrir la bandeja que contiene el estuche con el material del SAVP.

- Cubrir la zona de implantación con paños estériles.
3. Administrar la cantidad de anestesia conveniente.
 4. Purgar el catéter con suero salino estéril o heparinizado.
 5. Colocar al paciente en la posición adecuada, generalmente Trendelemburg suave con la cabeza girada hacia el lado opuesto del lugar previsto para la punción venosa.
 6. Localizar el vaso deseado. Generalmente se utiliza la punción de la vena subclavia, prioritariamente la del lado derecho por su mayor facilidad de punción.
 7. Puncionar el vaso, utilizando la técnica de abordaje que anteriormente ya hemos detallado en el acceso vascular para dicha vena; utilice la aguja que se encuentra en la bandeja conectada a una jeringa que contiene suero fisiológico heparinizado, aspirando suavemente hasta obtener reflujo venoso.
 8. Una vez puncionada la vena, se saca la jeringa dejando la aguja en su posición. Colocar un dedo sobre el conector de la aguja para reducir al mínimo la pérdida de sangre y el riesgo de aspiración da aire. Este procedimiento se reduce sí el paciente realiza la maniobra de Valsalva, mientras dura esta parte del procedimiento.
 9. Poner recta la punta en “J” de la guía con el enderezador de punta e insertar el extremo cónico de este dispositivo en la aguja. Retirar el enderezador y hacer avanzar la guía la distancia adecuada para el procedimiento, com-

probando la correcta colocación por medio de fluoroscopia o de la tecnología apropiada.

10. Retirar lentamente la aguja y sacarla.
11. Efectuar una pequeña incisión, de 1 cm aproximado de ancho en dirección paralela a la clavícula y colocar la guía en el centro para permitir la inserción del dilatador de vasos y la vaina introductora.
12. Seguidamente se hace avanzar el dilatador de vasos y la vaina introductora como una unidad sobre la guía expuesta utilizando un movimiento de rotación.
13. Retirar el dilatador de vasos y la guía “J” dejando la vaina en su sitio.
14. Insertar el catéter en la vaina, haciéndolo avanzar a través de la vaina dentro del vaso hasta el lugar deseado.
15. Comprobar la correcta posición de la punta del catéter mediante fluoroscopia u otra técnica adecuada.
16. Sujetar las pestañas de la vaina pelable y tirar de ellas hasta extraerla.
17. Posteriormente se realiza la tunelización del catéter y la colocación del reservorio en el bolsón subcutáneo siguiendo los mismos pasos que utilizamos en la explicación del abordaje por disección.

En las imágenes siguientes se muestra la colocación de un SAVP mediante punción de la vena subclavia derecha, siguiendo los pasos descritos anteriormente.

SISTEMAS DE ACCESO VENOSO PERMANENTE CON DISPOSITIVO DE RESERVORIO SUBCUTÁNEO

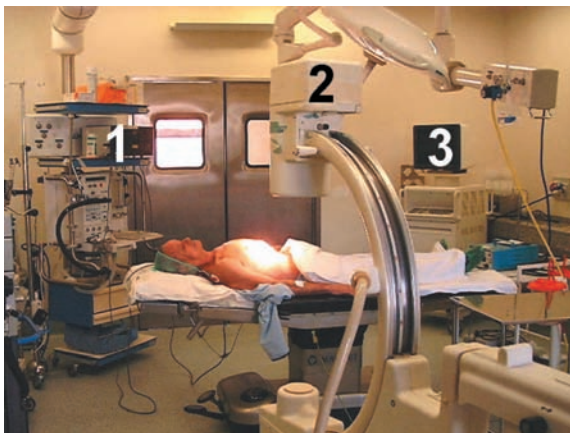
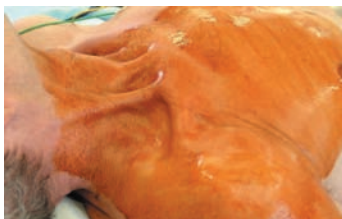
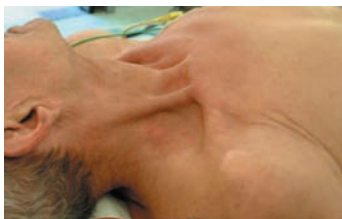
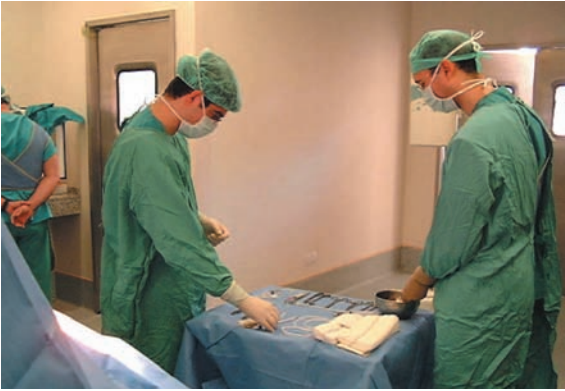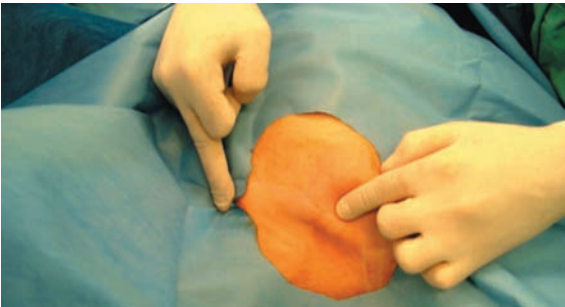
Imagen de un paciente al que se le va a colocar un SAVP. El implante del dispositivo se realiza en quirófano estéril, que dispone de un aparato de rayos X (2) con dispositivo de escopia (3). El paciente es monitorizado (1) y se le canaliza una vena periférica para administración de profilaxis antibiótica.



1. Imagen de la zona anatómica supra e infraclavicular del paciente donde se le va a canalizar la vena e insertar el SAVP. 2. La zona de colocación del SAVP pintada con povidona yodada.



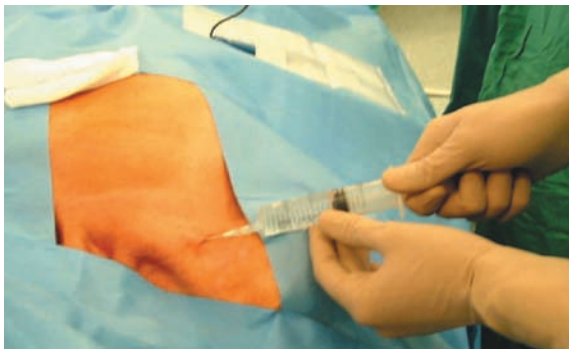
Tras realizar el lavado quirúrgico de manos y vestirse con bata y guantes estériles, el equipo quirúrgico procede a cubrir al paciente y aislar el campo donde se ha decidido colocar el SAVP con paños estériles, montando a continuación la mesa quirúrgica donde dispondrán el contenido del estuche del SAVP y el material necesario para proceder a su colocación.



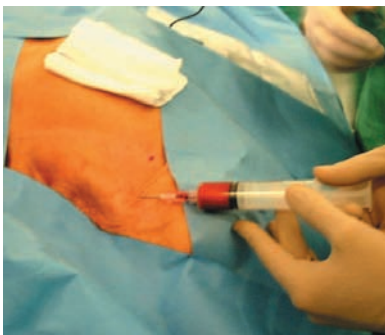
Es recomendable establecer referencias anatómicas antes de realizar la punción, tales como comprobar la distancia y dirección entre la zona de punción en la fosa infraclavicular, señalada en la fotografía superior por el dedo índice de la mano izquierda del cirujano, y la fosa del

SISTEMAS DE ACCESO VENOSO PERMANENTE CON DISPOSITIVO DE RESERVORIO SUBCUTÁNEO

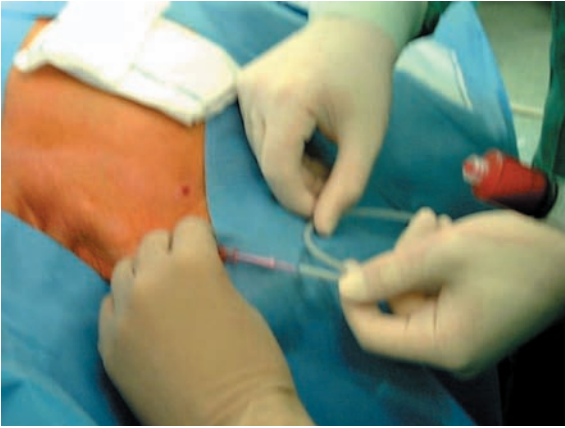mango del esternón, señalada por el dedo medio de la mano derecha del cirujano. Del mismo modo conviene medir la longitud del trayecto entre el punto de punción y la zona donde se colocará la punta del catéter, siguiendo el posible itinerario del mismo, de modo que tengamos una idea aproximada de la longitud de catéter que se va a introducir.



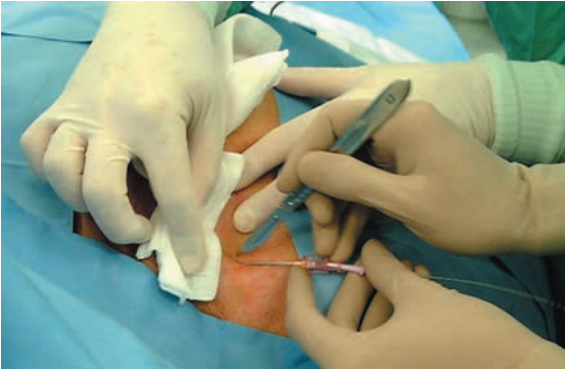En la imagen superior se observa como se procede a la inyección del anestésico local en la zona de punción para canalización de la vena subclavia derecha. Se puede observar que la punción se realiza en la fosa infraclavicular.



En la imagen superior se observa como se ha puncionado la vena, extrayendo sangre con facilidad, lo cual nos indica la correcta posición de la aguja.

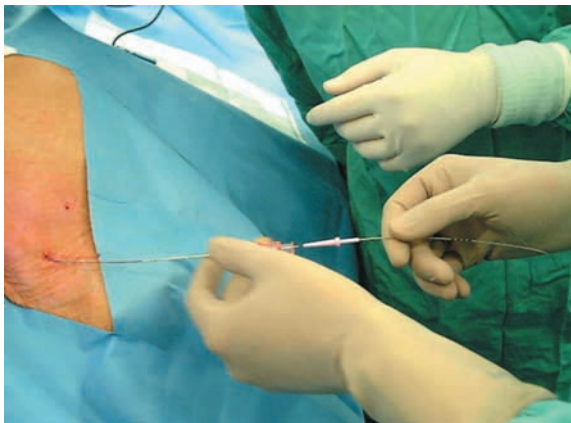


En la foto superior podemos observar como se coloca la guía metálica a través de la aguja, ayudados con el enderezador.

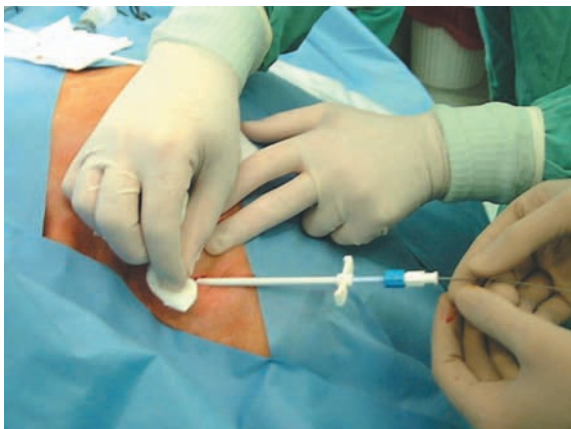

Una vez introducida la guía a través de la aguja de canalización de la vena, se realiza un pequeño corte en la piel a fin de facilitar la posterior introducción del dilatador y la vaina. La incisión la realizamos sin extraer la aguja de punción para facilitar el corte apoyándonos en

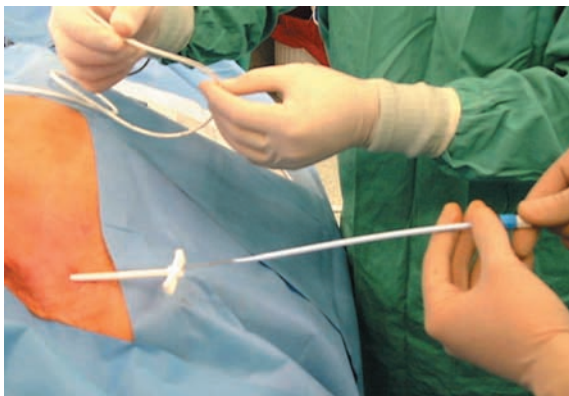SISTEMAS DE ACCESO VENOSO PERMANENTE CON DISPOSITIVO DE RESERVORIO SUBCUTÁNEO



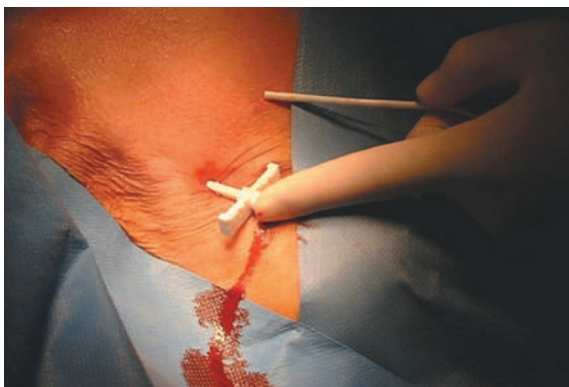Una vez realizada la incisión de piel, se procede a retirar la guja y el introductor dejando la guía introducida dentro de la vena.



A continuación se introduce por la guía el dilatador junto con la vaina, que se introducirá con facilidad por la incisión cutánea que hemos realizado, sin que la vaina se doble o haga muescas.

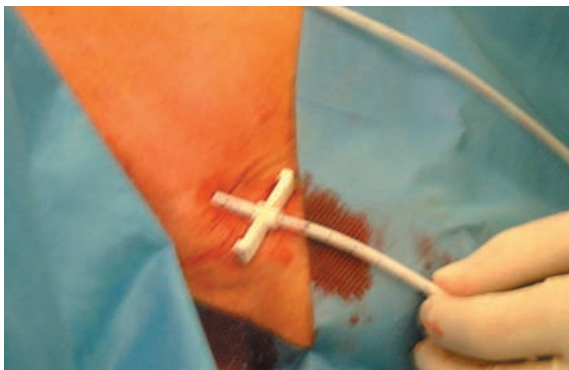


Se introduce el dilatador y la vaina juntos, con suaves giros de rotación para facilitar su progresión. Una vez situados en la vena, se extrae el dilatador y posteriormente la guía.

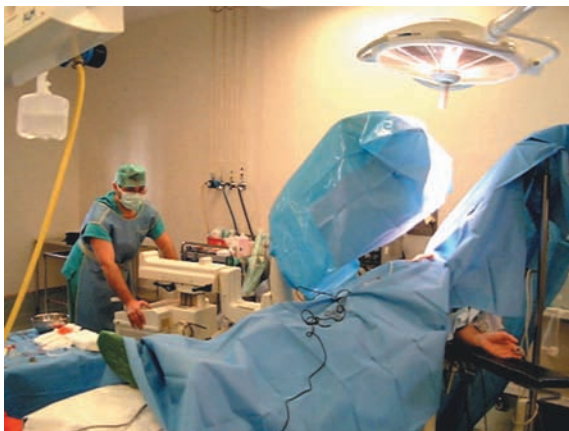

Una vez introducida la guía, se puede observar la salida de sangre de modo abundante a través de la misma, lo que indica su correcta situación dentro de la vena. Se tapa su salida con el dedo para evitar una pérdida de sangre y a continuación introducimos el catéter por su interior.

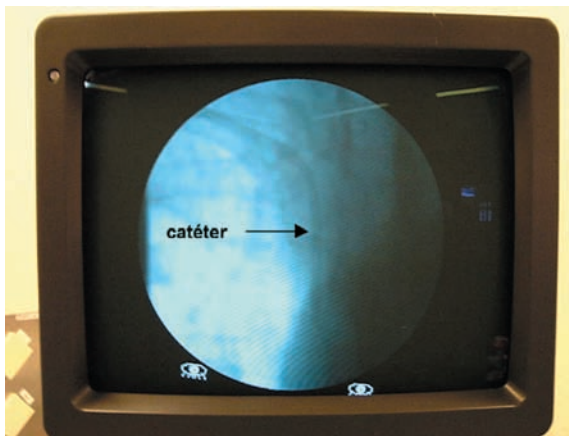
SISTEMAS DE ACCESO VENOSO PERMANENTE CON DISPOSITIVO DE RESERVORIO SUBCUTÁNEO



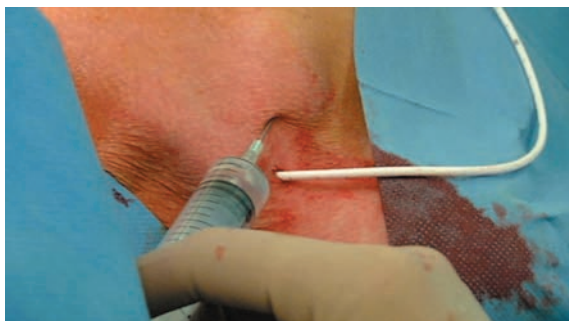El catéter purgado se introducirá con facilidad a través de la guía, lo cual puede facilitarse haciendo girar al paciente la cabeza hacia la derecha



Una vez introducido el catéter hasta la distancia medida previamente, se procederá a comprobar su correcta colocación mediante escopia. En la imagen superior se puede observar como se coloca el aparato portátil de rayos X, cubierto en una funda estéril.

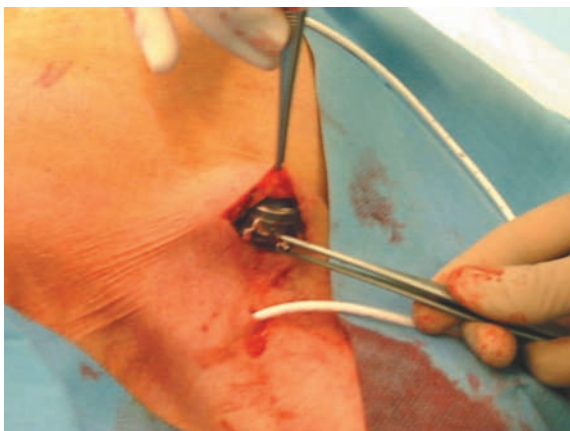
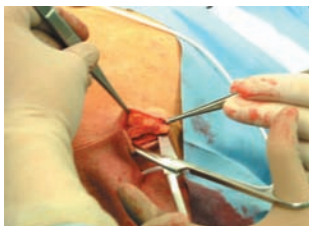
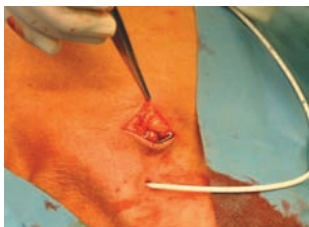
En la imagen de la escopia se puede observar el trayecto del catéter y como su extremo distal se sitúa en la vena cava a la entrada de la aurícula derecha. Como se observa en la foto superior, la pantalla muestra la curva que realiza el catéter a su paso de vena subclavia a cava y su situación próximo a aurícula derecha.



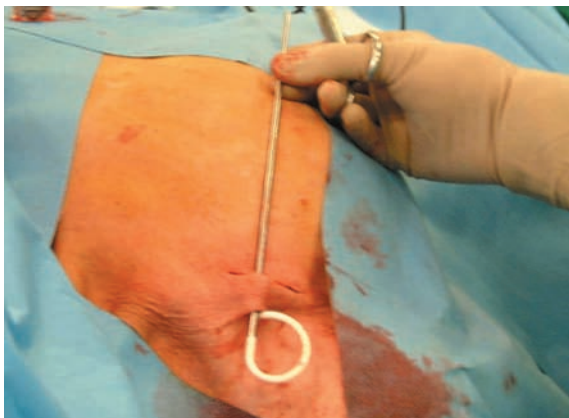
Una vez se ha comprobado la correcta situación del catéter dentro de la vena, se procede a infiltrar con anestesia local la zona donde se va a efectuar el bolsón donde se alojará la cámara reservorio.

SISTEMAS DE ACCESO VENOSO PERMANENTE CON DISPOSITIVO DE RESERVORIO SUBCUTÁNEO

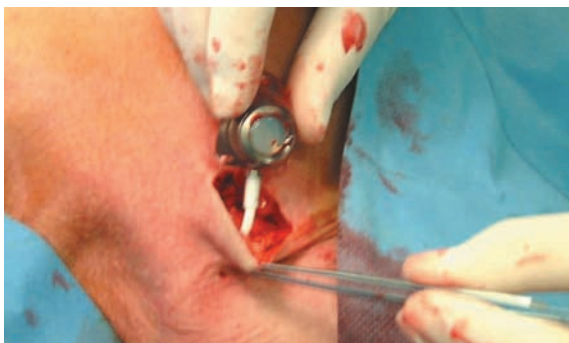

Tras la infiltración con anestesia local, se incide la piel (1) y se diseca el tejido celular subcutáneo, a unos centímetros por debajo de la entrada de catéter y en zona del músculo pectoral mayor (2). Se debe dejar grasa suficiente para evitar que la cámara reservorio haga una úlcera de decúbito y acabe exteriorizándose.

Se comprueba que el bolsón efectuado es suficientemente grande para que la cámara quepa cómodamente en su interior.

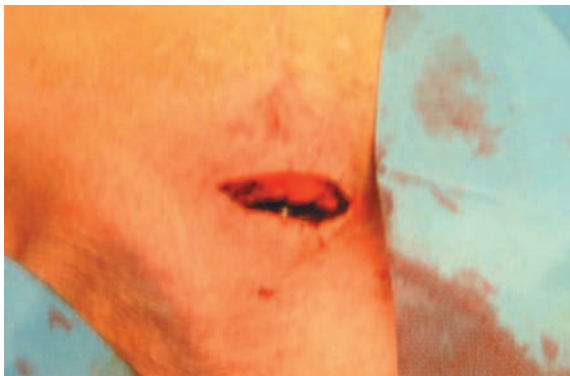

Se procede a pasar el tunelizador desde el punto de entrada del catéter en la piel hasta la zona del bolsón de la cámara reservorio, para lo cual previamente se habrá conectado el extremo del catéter al tunelizador. El catéter se habrá cortado en la medida adecuada para que su longitud sea la justa.

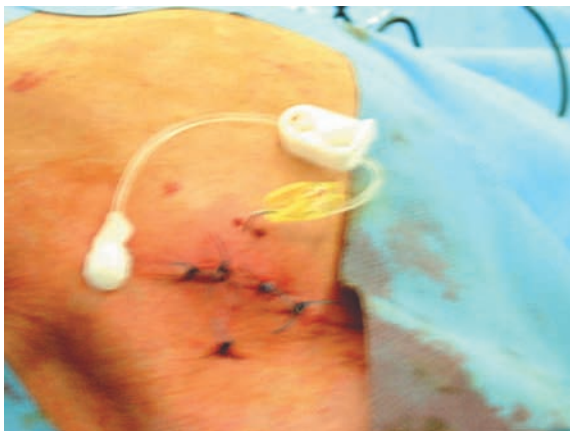

Se procede entonces a unir el catéter con la cámara reservorio, ajustando bien la unión mediante el dispositivo conector.

SISTEMAS DE ACCESO VENOSO PERMANENTE CON DISPOSITIVO DE RESERVORIO SUBCUTÁNEO

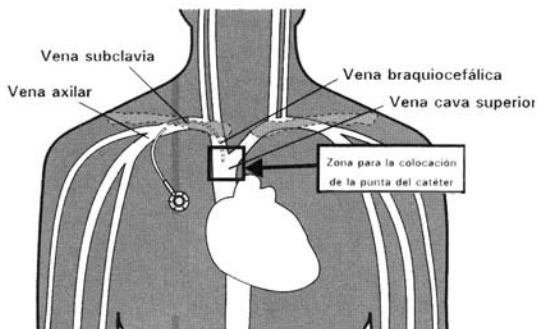


Una vez colocado del SAVP, y tras comprobar que no existen acodaduras en el catéter, ni tensión o malposición de la cámara reservorio, se procede al cierre de las heridas.



Por último se procede a fijar la cámara reservorio a la aponeurosis y a cerrar tanto el bolsón que la contiene como el orificio cutáneo de entrada del catéter. Se puede dejar colocado el gripper, con la aguja introducida en la cámara del reservorio, si bien no es estrictamente necesario.

En la figura siguiente se muestra un esquema de cómo ha de quedar colocado el catéter y la ubicación de la cámara reservorio.



Esquema representando un SAVP colocado por punción en la vena cava superior tras introducirlo a través de la vena subclavia derecha.

8. COMPLICACIONES DE LA CANALIZACIÓN VASCULAR

El uso prolongado de los SAVP puede dar lugar a la aparición de complicaciones relacionadas con los mismos, y aunque ya las hemos adelantado de forma somera en cada uno de las técnicas de abordaje de los distintos vasos, las vamos a tratar en este apartado de forma más profunda, debido a que si se producen pueden provocar graves situaciones que debemos saber controlar y tratar.

La incidencia de complicaciones oscila entre un 8-15% de todos los intentos de canalización venosa central, aunque esta tasa va a variar dependiendo del tipo de acceso venoso, del tipo de catéteres que utilizemos y del personal que realice la técnica.

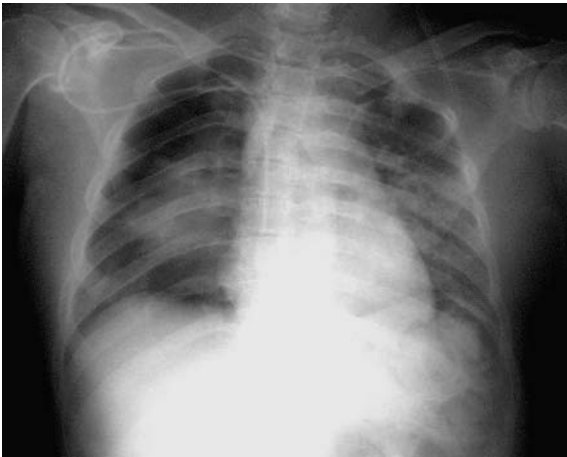Dentro de estas complicaciones podemos distinguir entre las relacionadas con las maniobras de punción y otras debidas al propio catéter y las consecuencias de su ubicación intravascular durante un tiempo prolongado.

8.1. Complicaciones ligadas a la punción.

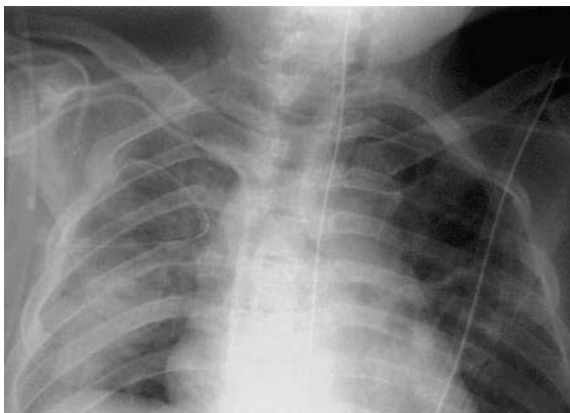Dentro de las distintas complicaciones que pueden ocurrir durante la canalización y cateterización de la vena para la colocación de un SAVP, las más habituales son:

- **Fallo en la canalización.** La incidencia es del 5-15% en manos expertas, y normalmente se debe a variaciones anatómicas.
- **Neumotórax.** La entrada de aire en el espacio pleural por lesión durante las maniobras de punción de la vena subclavia o yugular interna presenta una frecuencia que oscila entre el 1 y 6%, variando según la experiencia del operador. Puede aparecer de forma inmediata o retrasarse 48 horas o más, por lo que son necesarios controles radiológicos periódicos para detectarlo si existiera alguna duda diagnóstica. No hay que olvidar que el neumotórax secundario a una punción venosa puede tardar en aparecer en enfermos oncológicos hasta 6 días. La sintomatología es muy variable, los pacientes pueden no presentar síntomas, pero frecuentemente aparece dolor torácico, disnea y tos. En raras ocasiones puede llegar a ocasionarse neumotórax a tensión con disminución del murmullo vesicular de forma bilateral, hipotensión, ansiedad, ingurgitación yugular etc. Cuando surge esta complicación, queda excluida la posibili-

dad de punción contralateral. El tratamiento varía desde la simple observación con controles radiológicos periódicos, hasta la colocación de un tubo endotorácico de drenaje. En los estudios constatados se pone de manifiesto que la mayoría de los neumotórax son pequeños, menores del 30% del volumen pulmonar. En general un neumotórax menor del 30% que disminuye en sucesivas radiografías realizadas en las siguientes 24 horas no precisa drenaje. Si se decide a poner tubo endotorácico debe objetivarse la reexpansión de tejido pulmonar, y si esto no se consigue añadiendo máxima aspiración, será necesario la recolocación del tubo.



En la imagen superior izquierda se puede observar una radiografía simple de tórax con un neumotórax derecho, vértice superior, ocasionado en el intento de punción de la vena subclavia derecha al querer implantar un SAVP.



En la imagen superior se muestra una radiografía de tórax del mismo paciente con el pulmón expandido tras colocación de un tubo de drenaje espirativo.

- **Punción arterial.** Dependiendo de la vía escogida afectará a diferentes arterias; así la incidencia de punción de la arteria carótida oscila entre el 3-8% apareciendo en el 1% de los casos un hematoma complicado. Es más frecuente en la punción de la vena yugular por vía posterior. La incidencia de punción de la arteria subclavia es del 1-1,5%. Como consecuencia de esta punción puede formarse un hematoma compresivo que, en función del lugar en el que se sitúe, causará diferentes problemas, tales como dificultad en la ventilación si comprime traquea, compresiones neurológicas, hipovolemia o impedir el acceso venoso.

Esta complicación es más seria cuanto más difícil es la compresión externa como ocurre en el caso de punción de la arteria subclavia o cuando existen

trastornos de coagulación. En ocasiones la trascendencia puede llegar a ser mayor, como ocurre cuando se lacera el vaso y no se detecta el sangrado, cuando es masivo o si compromete a estructuras vitales (hemotórax), pudiendo causar la muerte del paciente.

- **Punción del conducto torácico.** Es una complicación rara que se observa en el abordaje de la yugular interna en el lado izquierdo. Puede llegar a producir linfotórax, siendo más fácil su lesión en caso de hipertensión portal.
- **Embolia gaseosa.** Es un riesgo inherente a toda punción y, por ello, siempre es necesario evitar situaciones que puedan favorecerla, sobre todo el aumento de la presión negativa en la inspiración profunda. Para prevenirla, las punción deben hacerse en posición declive y espiración. La maniobra de Valsalva durante la punción reduce esta complicación
- **Lesiones nerviosas.** Pueden estar ligadas al traumatismo directo del nervio por la aguja o deberse a la compresión realizada por un hematoma posterior. En particular en el curso de la punción de yugular interna pueden tener lugar lesiones del plexo braquial, del ganglio estrella-do, del nervio frénico y del recurrente.

8.2. Complicaciones ligadas al catéter.

Se han descrito muchos tipos de complicaciones asociadas con los SAVP, pero son las relacionadas con la infección de los catéteres las que más problemas crean. Entra las más frecuentes están:

- **Perforación.** La perforación de cavidades cardiacas y grandes vasos es una complicación de

baja incidencia (0,2%) pero de una alta mortalidad que oscila entre el 50 y 95% según los autores. Se suele producir al introducir la camisa sobre la guía metálica y afecta con más frecuencia a la aurícula derecha seguida del ventrículo derecho y de la vena cava superior.

Son factores predisponentes de esta complicación:

- a) Situación del catéter en aurícula o ventrículo derecho
- b) Angulo de incidencia de la punta del catéter respecto a la pared del vaso mayor de 40°. El catéter debe estar colocado lo más paralelo posible al vaso para evitar los traumatismos de cada latido
- c) Excesiva rigidez del material de fabricación

En los casos de perforación tardía, el mecanismo que se postula se debe al posible avance del catéter que acompañan al movimiento de la cabeza, tronco y brazo. La perforación durante la punción de uno de los grandes vasos puede alcanzar lugares como el mediastino, pleura y cavidades cardiacas. Cuando tiene lugar en la parte contralateral del vaso es más difícil su reconocimiento y el diagnóstico es más tardío.

Las manifestaciones clínicas pueden ser diferentes según el espacio anatómico donde penetre, y destacan:

1. Hemopericardio. Puede manifestarse inmediatamente posterior a la inserción u ocurrir en los días o semanas sucesivos causando taponamiento cardíaco. Debemos pensar en esta posibilidad ante la presencia de taquipnea, disminución de los sonidos

cardiacos, insuficiencia respiratoria aguda o shock. El drenaje de la sangre puede hacerse por el mismo catéter que luego será retirado. Puede ser necesario la realización de pericardiocentesis, ventana pericárdica o drenaje quirúrgico del pericardio mediante esternotomía, dependiendo siempre de la evolución clínica del paciente. En ocasiones el tratamiento debe ser inmediato

2. Perforación pleural. La consecuencia puede ser un hemotórax que, en ocasiones, es contralateral al lugar de la inserción. Cuando la lesión es pequeña puede limitarse por sí misma pero si es mayor es necesario su drenaje

3. Perforación mediastínica. Se ha de sospechar cuando se pueden infundir fluidos pero no refluye sangre a través del catéter. En casos severos puede manifestarse por dolor torácico, hipotensión y dificultad respiratoria. Su incidencia es menor al 1% de todas las inserciones. El diagnóstico se hará por control radiológico de la situación del catéter previa infusión de contraste.

En caso de aparición de hematoma mediastínico, el tratamiento es expectante tras la retirada controlada del SAVP y normalmente no se precisaran más medidas ya que la perforación se sellara sola.

Para evitar cualquier tipo de perforación, debemos tomar las siguientes precauciones:

- a) Uso de catéteres flexibles no biselados en el extremo
- b) Introducción de una longitud de catéter adecuada (15-16 cm) para que el extremo quede en vena cava superior que raramente será dañada

- c) **Adecuada inmovilización.** Existen puntos especialmente conflictivos como son, en el lado derecho, la brusca curva de la subclavia en su curso hacia la vena cava superior al entrar en el tórax y, en el lado izquierdo, la desembocadura de la yugular interna en el tronco braquiocefálico que también es muy cerrada
- **Trayectos aberrantes.** Recibe esta denominación el trayecto extravascular erróneo que de forma involuntaria sigue un catéter. Es una complicación que debe sospecharse cuando la infusión es lenta, no hay reflujo o aparecen dolores cervicales. La confirmación radiológica obliga la retirada del SAVP.
 - **Infección.** Sepsis. Es la complicación más frecuente y constituye una complicación mayor, con incidencia entre el 20 y 60%, que llega a producir bacteriemia en el 10% de los casos. La incidencia de sepsis es muy variable, oscilando entre el 0 y el 25%. El recuento semicuantitativo de colonias permite resolver las dudas diagnósticas entre colonización e infección, considerándose colonización hasta 15 colonias por segmento de catéter e infección por encima de 15 colonias por segmento, entendiéndose por segmento los 5 cm distales y los 5 cm subcutáneos proximales.

Los microorganismos pueden dar lugar a infección por tres vías: A través de la inserción en la piel si se trata de catéteres exteriorizados, o de las agujas si se trata de reservorios; por contaminación del líquido de infusión, o por propagación desde un foco distante del propio huésped. A partir de este foco infec-

cioso se puede ocasionar una infección local, sistémica o ambas. La infección local afecta al lugar de inserción del catéter; cuando la infección se extiende a lo largo del curso subcutáneo del catéter se le llama infección del túnel y difiere de la local en que afecta a los tejidos blandos que envuelven al catéter. La verdadera infección del punto de punción solo abarca 1-2 cm desde la salida, y su contaminación puede originarse por migración de gérmenes desde la piel o por vía endoluminal en caso de bacteriemia.

Los microorganismos más frecuentemente aislados en las infecciones por catéter son cocos gram-positivos, sobre todo estafilococo epidermidis (40%) seguido del estafilococo aureus (24%) y los estafilococos coagulasa negativo distintos al epidermidis (22%). Otros microorganismos incriminados frecuentemente son la pseudomona aeruginosa y otras especies de bacilos gram-negativos (14%). Existe también una incidencia elevada de infecciones por cándida (5-10%) sobre todo en pacientes sometidos a tratamiento antibiótico, inmunodeprimidos o sometidos a nutrición parenteral. En pacientes con problemas intestinales, la translocación bacteriana es responsable de una incidencia aumentada de infecciones por microorganismos entéricos: enterobacteria, klebsiella, pseudomona, proteus.

Favorecen la infección circunstancias como la inmunosupresión, bacteriemia, trombosis y catéteres multiluz. Otra circunstancia clave es la duración de la cateterización; la mayoría de las infecciones no se adquieren en el momento de la implantación sino en los cuidados posteriores aumentando significativamente el riesgo de infección por encima de la semana. El cuidado de la máxima asepsia durante la colo-

cación del SAVP es de suma importancia para evitar el riesgo de infección. La contaminación durante la implantación del SAVP o en las horas posteriores ocurre a través del túnel subcutáneo desde el lugar de inserción, siendo la piel que rodea la entrada del SAVP la fuente más importante de infección y conduce a bacteriemia más frecuentemente durante la primera semana tras su inserción. Otra puerta de entrada frecuente es la luz del catéter, bien por manipulación poco aséptica o por infusión de líquidos contaminados, de modo que la contaminación intraluminal, es consecuencia del manejo incorrecto en el momento de conectar y desconectar el sistema de administración y es el origen más común de infecciones del catéter después de la primera semana de su colocación.

En los reservorios, se ha demostrado que, en su interior, se puede depositar material trombótico, el cual puede ser caldo de cultivo para gérmenes. Otras vías de contaminación pueden ser motivadas por el mecanismo de traslocación bacteriana o bien puede aparecer bacteriemia o fungemia procedente de otros focos sépticos. Entre los factores de riesgo para la infección del SAVP se encuentran:

- Déficit de técnica aséptica rigurosa. Como ya se ha comentado es el principal factor responsable. Los catéteres pueden infectarse durante su inserción o ulteriormente, debido a un cuidado deficiente. Los catéteres deben insertarse con técnica aséptica máxima.
- Niños menores de un año y en adultos mayores de 60.
- La alteración en las defensas del huésped: pacientes VIH +

- Neoplasias hematológicas, fundamentalmente leucemias.
- Vía de abordaje: Las infecciones son más frecuentes cuando la cateterización es por vía femoral (47%), que por yugular (22%) o subclavia (10%) que parece ser la más segura, por lo que constituye la primera opción de acceso.
- Las alteraciones de la coagulación: cifras de plaquetas por debajo de 50.000 por ml en el momento de la implantación.
- Material del catéter: influye en el riesgo de infección, pero tanto los catéteres de poliuretano, como los de polietileno o los de silicona no demuestran diferencias significativas entre ellos en lo que se refiere al porcentaje de infección.
- Tiempo de permanencia del SAVP: Las posibilidades de infección aumentan al prolongarse en el tiempo la permanencia del SAVP.
- Por último, también influye el tipo de infusión realizada, siendo más frecuente con goteros de quimioterapia o nutrición parenteral total.

Cuando la complicación es local se apreciara eritema, induración, dolorimiento y, menos frecuentemente, el malestar se extenderá a toda la zona tunelizada. En la infección del túnel hay celulitis más intensa, el paciente presenta ya manifestaciones generales (fiebre) además de las locales pero más severas. En ambos tipos de infecciones suele quedar clara la demarcación entre zonas sanas y enfermas. La sepsis presenta sintomatología general precedida o no de manifestaciones locales, el diagnóstico no siempre es fácil pero se sospechara cuando no se encuentre otra explicación.

Las manifestaciones clínicas no son fiables para establecer el diagnóstico de infección del SAVP ya que la fiebre, que es la manifestación clínica más sensible, tiene poca especificidad, mientras que la inflamación en el sitio implante tiene gran especificidad, pero poca sensibilidad. La caída de la fiebre tras extracción del SAVP es un signo indirecto de infección del mismo.

Cuando existe sospecha de infección en el SAVP, lo primero que debe hacerse es realizar hemocultivos, y la sangre debe ser extraída de una vena periférica en al menos uno de ellos. Aunque el diagnóstico se ha basado generalmente en la extracción del catéter y cultivo de su punta, no siempre que se realiza se ve confirmada su contaminación o si lo era no siempre los gérmenes cultivados eran los responsables del cuadro de sepsis. Con el fin de evitar la extracción injustificada de SAVP se ha dado valor al hecho de que no hayan signos inflamatorios locales, tales como la presencia de eritema en la zona de implantación, o falta de colonización del mismo, considerando que no es colonización del catéter la presencia de menos de 50 colonias de estafilococo coagulasa-negativo. Se ha considerado colonización y motivo de retirada del SAVP la colonización por germen diferente a estafilococo coagulasa-negativo.

Si el cultivo de sangre periférica presenta un recuento de colonias por ml de sangre igual o cinco veces mayor que el del catéter, se considera que existe infección del mismo. En caso de que recuento sea menor se considera que la fuente de infección no proviene del catéter. Por otra parte, cuando los cultivos de sangre de la conexión se positivizan al menos 2 horas antes que los de sangre periférica, tiene una

especificidad y una sensibilidad mayor del 90% para el diagnóstico de sepsis relacionada con el catéter.

La infección obliga, en determinados casos, a retirar el SAVP, con el perjuicio que eso supone para el médico y para el paciente. Se supone que un número elevado de los SAVP retirados por sospecha de infección se hace innecesariamente, sin embargo en pacientes graves y signos de sepsis, sigue siendo la actitud más correcta. Para disminuir el riesgo de complicaciones serias relacionadas con la infección del catéter, son esenciales un buen diagnóstico, un tratamiento antimicrobiano adecuado y considerar la extracción temprana del SAVP, sin embargo, los medios disponibles en la actualidad permiten el diagnóstico de infección relacionada con el catéter sin necesidad de retirarlo. Además, muchas de las infecciones del catéter causadas por estafilococos coagulasa-negativo se pueden tratar con éxito sin necesidad de retirarlo. El poder realizar este tratamiento sin retirar el catéter dependerá de la disponibilidad del laboratorio de microbiología, tipo de catéter y severidad de la enfermedad del paciente.

El tratamiento más específico se realiza con antibióticos empíricos de amplio espectro que cubran los gérmenes probables a la espera de los hemocultivos a distancia y a través del catéter. Si la mejoría con el antibiótico es rápida podría conservarse el catéter. Habitualmente se utiliza la vancomicina por la alta incidencia de infecciones por estafilococos meticilín-resistentes. Si son más probables otros patógenos, se utilizarán los antibióticos adecuados: cefalosporinas de tercera o cuarta generación para bacilos gram-negativos y pseudomona aeruginosa o anfotericina B o fluconazol para candidas.

En la infección del túnel o del bolsillo del reservorio, casi nunca tendrá éxito el tratamiento sin retirar el catéter y/o reservorio subcutáneo, incluso, en ocasiones, no es suficiente la retirada del catéter para la desaparición de los síntomas locales siendo necesario un desbridamiento quirúrgico de la zona. En este último caso debe abrirse el reservorio y dejarlo curar por segunda intención. Hay algunas infecciones como las causadas por pseudomonas u hongos en las que siempre hay que retirar el SAVP sin probar la efectividad del tratamiento antibiótico previamente ya que la mortalidad de ésta infección es muy elevada llegando hasta el 52% en algunas serie.

Como pauta de actuación ante infección relacionada con catéter podemos decir que:

1. Si el paciente se mantiene estable debe considerarse la conveniencia de tratamiento antibiótico empírico y esperar el resultado de los cultivos. Es importante verificar que el catéter está infectado y que es la fuente de la sepsis, identificar el germen responsable y evaluar cuidadosamente al paciente para posibles complicaciones:

- Hemocultivo negativo: Mantener el SAVP y buscar otras causas de fiebre
- Hemocultivo positivo: Se procederá a retirar el SAVP y administrar antibioticoterapia sistémica, cuya duración dependerá del tipo de complicación

2. Cuando el paciente está inestable se debe proceder a la retirada inmediata del SAVP y cultivo de la punta del catéter, administrándose antibioticoterapia empírica. Una vez tengamos el resultado del cultivo del catéter se instaurará la antibioticoterapia adecuada.

Además de lo expuesto, conviene recalcar que la mejor prevención es extremar las medidas de asepsia tanto en las maniobras de canalización como en los posteriores cuidados de la vía en lo que se refiere a la limpieza de la piel, manos del manipulador, conexiones y llaves. De este modo la infección será extremadamente infrecuente.

Trombosis. La trombosis es la segunda de las complicaciones en frecuencia de las relacionadas con el uso del SAVP; produciéndose en un 5% de los casos. Aunque la infección es la complicación más frecuente en cuanto a manifestación clínica, si sumáramos los casos de trombosis, tanto en sus manifestaciones clínicas como subclínicas, su frecuencia sería mucho más elevada, llegando hasta un 50% de casos.

La incidencia de trombosis utilizando catéteres de silicona se sitúa entre el 0 y el 16% de los pacientes portadores de los mismos. Sin embargo, la realización de venografía de rutina en pacientes asintomáticos revela una proporción de trombosis subclínica más alta de la esperada.

La trombosis puede originarse bien intracatéter, bien a nivel de la vena que lo contiene. El mecanismo de trombosis de la vena no es bien conocido, atribuyéndose en algunos casos a la irritación mecánica que ejerce el catéter sobre el endotelio vascular por microtraumatismos, malposición del catéter o incluso irritación del endotelio por los agentes quimioterápicos que se administran.

La sucesión de hechos que da lugar a la trombosis se inicia ya a las 12 horas de la colocación del catéter. En la parte interna del punto de punción aparece un agregado fibrino-plaquetario que puede pro-

gresar hacia el extremo del catéter e incluso ocluir totalmente la luz vascular, cosa que ocurre entre el 3.7% y el 10% de los casos.

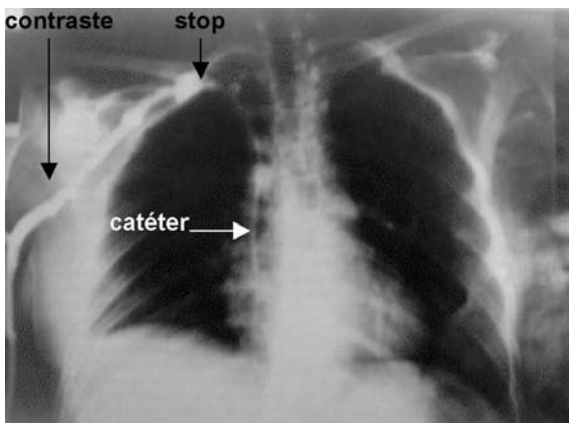
Los factores relacionados con la aparición de trombosis son:

- La realización de dos o más venopunciones para localizar la vena, por traumatismo repetido de la intima.
- El tipo de líquido infundido, siendo más frecuente la trombosis en casos de infusión de fármacos quimioterápicos y para nutrición parenteral.
- El material de fabricación y las características físicas del catéter.
- La posición de la punta del catéter en una situación demasiado alta en la vena cava superior, cerca de la confluencia del tronco braquiocefálico.
- Estados de hipercoagulabilidad, como los que acompañan a tumores malignos, quimioterapia, NPT, estasis venoso y compresiones excesivas.

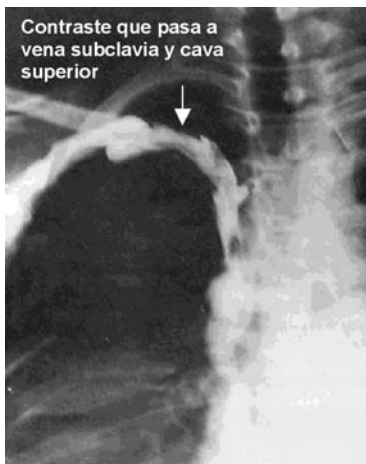Aunque está demostrado que existe una clara relación entre septicemia por catéter y trombosis, desconocemos si es la infección la que favorece la trombosis o viceversa.

El signo inicial que hace sospechar la existencia de trombosis suele ser la incapacidad de aspirar sangre. En tal caso debemos descartar que se deba al apoyo de la punta contra la pared de la vena, de ser así, se resolvería con movimientos del miembro superior, de la cabeza o con maniobras del Valsalva. La trombosis puede ser asintomática o manifestarse por edema, hinchazón, dolor, y enrojecimiento, siendo menos frecuentes y las parestesias y el entumeci-

miento. También se hará más visible la circulación colateral. Además puede dar síntomas específicos de la vena afectada, como un síndrome de vena cava superior, con plétora facial, hinchazón e incluso dificultades en la vía aérea. Los émbolos son raros, así como la extensión a las venas cavas.



En la imagen fotográfica superior se muestra una flebotomografía de una paciente con síndrome de intestino corto y con NPT domiciliaria e intermitente administrada mediante SAVP colocado a través de la vena subclavia derecha. A los 13 meses presentó cefalea, abotargamiento, edema en esclavina y miembros superiores. Ante la sospecha de síndrome de vena cava superior por trombosis ocasionada por el catéter del SAVP se realizó una flebotomografía de la vena basílica derecha, imagen que mostramos y en la que se puede observar el stop en del contraste a nivel de la vena subclavia derecha.



En la fotografía de la derecha se presenta una imagen de una flebotomografía postfibrinolítica de la misma paciente en la que se puede observar la recanalización del sistema venoso. En la vena cava superior persiste alguna imagen de defectos de repleción.

Una complicación muy rara que se produce en la cateterización venosa central es la aparición de trombos en ventrículo derecho por extensión o migración desde el catéter, siendo más frecuente en cava superior o aurícula derecha, pudiendo ser útil el control ecocardiográfico para su detección.

La complicación más grave que se puede producir es el embolismo pulmonar, que ocurre en menos del 10% de las trombosis y la mencionada trombosis de la vena cava.

Ante la sospecha de trombosis, bien por la clínica o por la aparición de problemas de infusión o reflujo con el catéter, se deberá confirmar inmediatamente ya que su rápido reconocimiento mejora el pronóstico. La venografía con contraste es el método diagnóstico de elección, siendo los tres signos más indicativos de trombosis:

- a) Defecto de relleno intravascular
- b) Desaparición de la vena principal estudiada y aparición de circulación colateral en la zona
- c) Presencia de estenosis irregulares en la pared del vaso

Si el trombo es significativo habrá que coagular utilizando heparina sódica iv de 3 a 5 días y la anti-coagulación oral durante otros 3 meses. La terapia trombolítica está indicada, sopesando los riesgos, en casos de trombosis recientes, sintomáticas o progresivas a pesar del tratamiento con heparina. Cuando la trombosis es asintomática y el catéter sigue siendo permeable, su extremo no está englobado en el trombo y puede seguir usándose pero con anticoagulación para evitar la progresión del mismo.

El manejo terapéutico de la trombosis se basa en la administración de fibrinolíticos, del tipo de la estreptokinasa, urokinasa y activador del plasminógeno tisular (rtPA), principalmente estos dos últimos, administrados bien localmente a partir de la vena periférica, o bien a través del catéter. Dos son los factores asociados al éxito del tratamiento. El primero concierne al tiempo de evolución de los síntomas antes de la instauración de la terapia trombolítica, ya que la posibilidad de lisis del trombo disminuye conforme aumenta la edad estimada del mismo, obteniéndose un 80% de éxitos cuando el tratamiento se instauraba antes de la semana, y del 55 % si se retrasaba. El segundo factor relacionado con el éxito terapéutico es la vía de administración, ya que si el fibrinolítico se administra a través del catéter el porcentaje de trombosis resueltas es del 75% frente al 20% cuando se realiza por vía sistémica.

Lo mejor es prevenir la trombosis, para lo cual hay que eludir los factores desencadenantes de la misma, administrar heparina de bajo peso molecular y, si es posible, dejar situado el extremo de la vía en el punto de unión entre la vena cava superior y la aurícula derecha.

- **Síndrome del “pellizo”**. Es una complicación potencialmente peligrosa aunque de muy baja incidencia, entre el 0.1 y 1%, de la colocación de catéteres y consiste en la asociación de malfunción intermitente del catéter con evidencia radiológica de compresión del mismo entre la primera costilla y la clavícula, pudiendo conducir a la rotura parcial o total con desprendimiento de un fragmento del mismo. Es un problema mecánico, consecuencia de un pinzamiento del mismo a nivel del espacio costoclavicular. Ocurre tanto en los de silicona como en los de poliuretano.

El tiempo medio desde la inserción del catéter hasta la fractura es de unos 7 meses, aunque hemos encontrado en la revisión de la literatura, fracturas a las 3 semanas de colocación.

Es una complicación que se ve casi exclusivamente en los dispositivos de largo plazo, siendo la causa principal la fricción mecánica del catéter venoso central en el paso a través del espacio costoclavicular, más en casos de implantación medial a línea medioclavicular por lo angosto de este espacio a ese nivel.

El síndrome se descubre a menudo por la imposibilidad de usar el catéter para infundir u obtener muestras o por controles radiológicos periódicos,

que en muchas ocasiones muestran una muesca. La clínica más típica consiste en dolor en el hombro o en el punto de punción asociado a hinchazón de la pared torácica por la extravasación de fluidos confirmando el cuadro con radiología con contraste. Cuando emigra algún fragmento, la mayoría de los pacientes, presentan dolor torácico, tos y palpitaciones. Se asocia a riesgo de extravasación del líquido profundizado y embolización del extremo distal con riesgo de trombosis de la vena cava superior. Los signos clínicos que sugieren pinzamiento del catéter son:

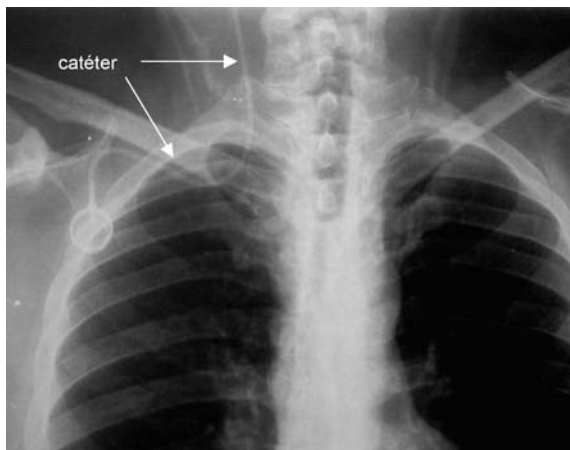
- Necesidad de elevación del brazo para permitir la infusión
- Funcionamiento incorrecto del catéter

Para la prevención de este síndrome, se aconseja insertar el catéter por fuera de la línea medio claviclar, de forma que entraría en el espacio costoclavicular protegido por la propia vena subclavia.

- **Arritmias.** La aparición de arritmias, durante la colocación del SAVP es un hecho frecuente, ocurriendo entre el 12 y 77% de casos. Su aparición se relaciona con la entrada del catéter en cavidades derechas. La mortalidad es baja, pero hasta un 4% de los pacientes presentan taquicardia ventricular y más raro fibrilación ventricular, por ello, es aconsejable la monitorización electrocardiográfica durante las maniobras de inserción.
- **Malfunción.** Se puede catalogar en dos clases: para la extracción o para la infusión. Primeramente suele fallar la extracción, produ-

ciéndose lo que se describe como “oclusión de extracción” que se debe a la adhesión en la punta del catéter de partículas de fibrina, creándose un sistema valvular. Estas partículas se pueden también almacenar dentro del reservorio y producirse el mismo problema. El SAVP lo podemos seguir utilizando para la infusión pero la situación progresa hasta impedir también ésta. En ocasiones aparece malfunción por una incorrecta situación del catéter, generalmente en una zona demasiado estrecha que lo abraza y colapsa al intentar extraer sangre.

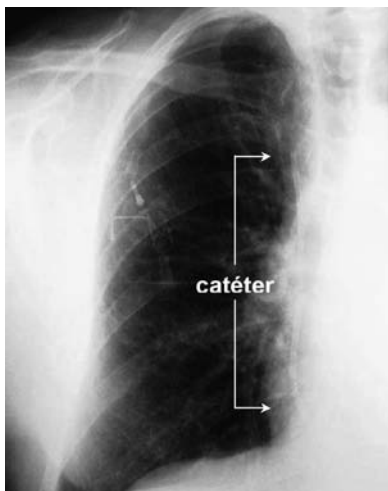
- **Extravasación.** Consiste en la infusión de líquidos o medicamentos en el espacio subcutáneo, manifestándose por dolor, eritema, induración e incluso necrosis tisular, sobre todo cuando se está administrando dobutamina, fluorouracilo y adriamicina. Es una complicación poco frecuente.
- **Migración de la punta.** Puede causar tres tipos de complicaciones: perforación de la pared del vaso, trombosis o solo disfunción del catéter. La perforación es la más grave y según el lugar donde ocurra se puede presentar como hematoma mediastínico, hemotórax o taponamiento pericárdico. La trombosis parece más frecuente en catéteres cuya punta se encuentra emplazada en las porciones más cefálicas de la vena cava superior. La punta puede también migrar hacia la yugular interna, tronco braquiocefálico o la subclavia contralateral, siendo la causa de esta migración desconocida.



Fotografía que muestra la migración de un catéter. Se puede observar el reservorio situado infraclavicular derecho y el catéter penetrando en la vena subclavia derecha, si bien está colocado, no en la vena cava, sino en la vena yugular interna.

- **Desplazamiento del catéter.** Ocurre rara vez y suele estar motivado por una mala inserción del catéter en el pivote que lo une a la cámara reservorio. En otras ocasiones es por utilizar catéteres de diámetro diferente a la de la cámara. Es aconsejable realizar la unión del catéter a la cámara siguiendo las instrucciones del fabricante del modelo empleado. Otras veces puede ser debido a infundir a presión excesiva el líquido a administrar, sobre todo si se emplean catéteres de diámetro muy fino.

SISTEMAS DE ACCESO VENOSO PERMANENTE CON DISPOSITIVO DE RESERVORIO SUBCUTÁNEO



En la imagen lateral se puede advertir una radiografía simple de tórax en la que se puede advertir como el catéter se encuentra desinsertado del reservorio y prácticamente intracardiaco. El conector con la cámara está señalado con el número 1.

- **Embolismo aéreo.** Sucede cuando se inspira aire inadvertidamente en el sistema venoso central y puede incluso llegar a ser fatal.
- **Rotura del catéter.** La forma más frecuente es la rotura de la porción pinzada entre la primera costilla y la clavícula. Una vez roto el catéter, el fragmento distal puede migrar a cavidades cardíacas derechas o arteria pulmonar. Esta migración se asocia a un 30% de mortalidad cuando el fragmento no es retirado.
- **Erosión cutánea.** Ocurre únicamente con las cámaras reservorios, que progresivamente se va erosionando la piel que lo cubre, sobre todo en caso de pacientes muy delgados y con poco panículo adiposo, pudiendo llegar a estar expuesto al exterior con la posibilidad de grave infección.

- **Flebitis no infecciosa.** El riesgo de flebitis esta entre el 5 y el 25% y se ciñe exclusivamente a cateterizaciones en el brazo. Aparecerá eritema e induración. Pueden ser útiles los antiinflamatorios y antihistamínicos. Se debe a la interacción de una vena demasiado pequeña con el material del catéter o con las características del liquido infundido, llegándose a ocasionar trombosis o estenosis si no se emplea el tratamiento adecuado.
- Otras complicaciones menos frecuentes con incidencias muy bajas y que por ello solo mencionaremos son:
 - Mediastino Ancho. Ocurre cuando el catéter queda en situación intramediastinica y se infunde allí.
 - Fístula venobronquial.
 - Hemorragia local.
 - Otras: nudos en catéter, catéter en espacio intratecal

9. CONTROL Y FIJACIÓN DEL SAVP

Cuando el catéter venoso está colocado y el reservorio implantado en el bolsón subcutáneo, es necesario realizar algunas maniobras de control y una serie de cuidados que van a permitir cerciorarnos de la correcta posición del catéter, ayudándonos a detectar complicaciones. De este modo conseguiremos que el SAVP realice su función los más prolongada y adecuadamente posible.

9.1. Control. Tras la inserción del catéter venoso es imprescindible asegurarse que su posición es la adecuada. Para ello existen diversos métodos:

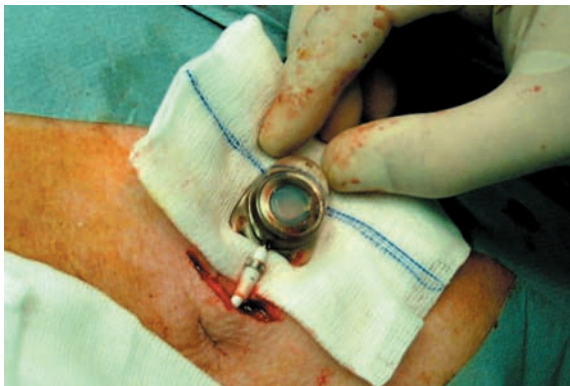- **Reflujo de sangre.** Es la maniobra inmediata que asegura la situación intravascular del catéter; asimismo, la entrada sin obstáculos de líquidos de infusión sin extravasación nos confirma la ausencia de complicaciones como roturas, angulaciones etc. Todos estos controles deben hacerse siempre antes de la fijación del catéter y la implantación del reservorio
- **Control radiológico.** Confirma la situación del catéter, cuyo extremo distal no debe introducirse nunca en las cavidades cardiacas. Existen formulas muy aproximadas para calcular la longitud del catéter que debe introducirse dependiendo del peso del paciente y la vía de inserción, permitiendo predecir de forma óptima la longitud de inserción del catéter con una precisión del 90-97%. En caso de necesitar recolocar el catéter se deben repetir de nuevo todos los controles
- **Registro intracavitario del auriculograma.** Aunque asegura la colocación de la punta del catéter entre la parte distal de la vena cava superior y la entrada de la aurícula, es preciso contar con material especial como adaptadores, monitor, etc., por lo que no se suele emplear de forma asidua
- **Ultrasonidos.** Este método facilita la localización del vaso, bien sea la vena subclavia o yugular, aumentando la probabilidad de canalización del vaso en un primer intento y por ello evitar complicaciones. Al mismo tiempo, se consigue reducir el gasto en tiempo del personal, un menor uso de catéteres y evita la necesidad de utilizar otras pruebas de imagen.

La utilización de ultrasonidos es particularmente útil en los casos siguientes:

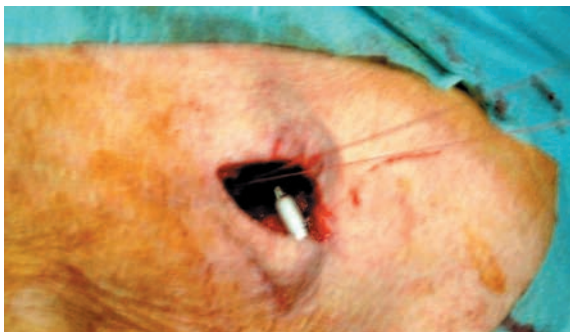- Operador con poca experiencia
- Personas obesas o con importante edema de cuello o brazo que enmascaran las referencias anatómicas
- Portadores previos de catéteres que pueden tener venas de curso tortuoso o trombosado. En estos casos los ultrasonidos con doppler, además de la extensión de la trombosis, nos muestra la existencia de vasos colaterales
- Pacientes con coagulopatías o que están siendo tratados con anticoagulantes
- Ante la sospecha o certeza de anomalías anatómicas

9.2. Fijación. La fijación del catéter e introducción de éste en la cámara reservorio debe hacerse de forma rigurosa y cuidadosa ya que de ello va a depender en parte la duración del dispositivo. Las maniobras de tunelización entre el lugar de punción y del bolsón subcutáneo del reservorio deben ser suaves, cuidadosas y organizadas para que exista una curva armoniosa entre estas dos localizaciones, evitando posteriores acodaduras que alteren la percusión y faciliten la rotura.

SISTEMAS DE ACCESO VENOSO PERMANENTE CON DISPOSITIVO DE RESERVORIO SUBCUTÁNEO



En la fotografía superior se muestra un catéter conectado a su cámara reservorio antes de estar conectado totalmente al mismo por la presión que se ejerce al colocar la conexión. Se puede observar también el pequeño corte que se hizo en el lugar donde se introduce el catéter en la vena.



En la fotografía superior se como se fija la cámara reservorio al plano duro músculo aponeurótico mediante puntos que se introducen por los agujeros que posee la cámara para ello. De este modo se evita su desplazamiento o volteo.

10. CUIDADOS DE LOS SAVP

Son muy importantes, ya que de ellos dependerá en gran medida la continuidad y el buen funcionamiento de estos dispositivos. Mención especial tiene el hecho de que sean manejados siempre por personal especializado o familiarizado con su empleo y cuidado, a fin de evitar su contaminación y deterioro. Si en todos los procedimientos percutáneos es fundamental la asepsia, en estos casos en que la mayoría de pacientes están inmunodeprimidos, más. El control de los catéteres una vez implantados es patrimonio del personal de enfermería y la pulcritud en su uso es fundamental para evitar complicaciones.

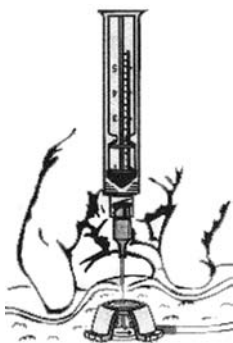
10.1. Cuidados locales. Las curas locales de la zona de ubicación del dispositivo se realizarán a diario, lo cual permite examinar el punto de punción. Se desinfectará cuidadosamente la piel sobre el reservorio, donde se va a pinchar, con povidona yodada y posteriormente se colocara un apósito estéril. Esto se realizará de forma más concienzuda cuando el paciente esté sometido a un tratamiento con quimioterápicos. Las medidas de asepsia se deben cuidar al máximo para evitar contaminación e infección del dispositivo de acceso venoso.

El personal que lo maneje deberá siempre lavarse bien las manos antes y después de su empleo.

Cada vez que se vaya a utilizar el dispositivo deberemos desinfectar la piel que recubre el reservorio con solución antiséptica (povidona yodada). La cápsula es hueca y presenta una superficie plástica para la realización de punciones, queda introducida en un bolsón subcutáneo, se localiza por palpación, se aborda sin dificultad dada su localización superficial.

La cámara reservorio deberá pincharse con agujas tipo Huber, de calibre 22g para quimioterapia o 20g para extracciones y heparinización, pudiendo emplearse agujas endovenosas en situaciones muy especiales, sin embargo es conveniente siempre utilizar jeringas con bisel especial, que ya están preparadas para el uso de sistemas implantables. Las agujas hipodérmicas normales pueden dañar el sistema al morder la membrana de silicona y pueden ocasionar obstrucción del sistema al taponar la salida o el catéter las pequeñas partículas de silicona arrancadas al atravesar la membrana con agujas no adecuadas.

Las agujas deben de insertarse de forma perpendicular al reservorio, después de localizar la cámara y la membrana. Se debe perforar la piel situada inmediatamente por encima de la membrana y se atraviesa esta lentamente hasta que la punta de la aguja toca la base-fondo del reservorio. Si no se inserta hasta tocar la base de la cámara, la aguja puede quedar en medio de la membrana y obstruirse. Finalizada la administración, se retira la aguja hasta la próxima sesión.



En la imagen de la izquierda se muestra la correcta localización de la cámara reservorio entre los dedos pulgar e índice de la mano, que lo sujetan mientras que la aguja se introduce a través de la piel y de la membrana sellante de silicona en el interior de la cámara, hasta notar que se llega su fondo. Una vez realizado esto se puede empezar a infundir a través de la cámara.

Es conveniente utilizar jeringas de mas de 10 ml de capacidad, ya que las jeringas más pequeñas pueden crear presiones demasiado elevadas y causar rotura o desconexión del catéter.

Se debe aspirar hasta extraer sangre, aproximadamente de 5 a 10 cc, que se despreciarán, asegurándonos de la permeabilidad del sistema, comprobando que refluye adecuadamente. A continuación se procederá a administrar la medicación indicada, lavando al finalizar el sistema con suero salino fisiológico, al menos con 100 ml.

Si existe una obstrucción del sistema no se debe de intentar eliminarla administrando el fluido a grandes presiones ya que entonces existe peligro de rotura del catéter y su migración.

Una vez finalizada la administración de la medicación a infundir, se debe sellar el sistema heparinizándolo con 9 ml de suero salino fisiológico más 1 ml de heparina sódica al 5%. Hay que tener cuidado al retirar la aguja para no hacer vacío con el embolo de la jeringa y no sustraer el suero heparinizado del sistema. Por último se deberá volver a limpiar el área de piel manipulada con povidona yodada.

No se deben dejar nunca las vías abiertas si está conectado el reservorio, ya que existe peligro de embolia área o de reflujo por el cambio de presiones.

10.2. Vigilancia del catéter. La vigilancia consistirá en una serie de observaciones que realizadas a diario nos permitirán detectar precozmente algunos problemas, así:

- Se verificará la permeabilidad comprobando el reflujo sanguíneo.

- Se buscaran signos de infección en el punto de punción, movilización del catéter o fugas.
- Se realizarán controles radiológicos periódicos para detectar migraciones o cambios de posición.
- Se vigilará la temperatura del paciente ante la posibilidad de colonización del catéter.
- Actualmente en algunos centros hospitalarios se está empleando de forma más asidua la utilización del ecógrafo-doppler para detectar trombosis venosas subclínicas.

Uno de los problemas que aparecen con más asiduidad en la vigilancia del catéter es la obstrucción del mismo. Es por ello que el mantenimiento de la permeabilidad de la cámara reservorio y del catéter es fundamental para su utilización durante largos periodos de tiempo. Con el fin de mantenerla, tras cada utilización del reservorio se deberá lavar y de este modo evitar que queden residuos de medicamentos en el interior de la cámara y posteriormente heparinizarla.

Es aconsejable lavar el reservorio no solo tras cada uso, sino también después de un periodo de tiempo apropiado cuando el SAVP no se haya utilizado.

Se debe lavar asimismo siempre el SAVP entre la administración de diferentes medicamentos. Especial cuidado debe tenerse tras la administración de medicamentos con elevado riesgo de precipitación, con agentes coagulantes, tras el muestreo de sangre y de transfusión, a fin de reducir el riesgo de obstrucción del catéter.

Tras el uso del SAVP, al finalizar, hacer presión positiva durante la retirada de la jeringa. Un inadecuado

cuado mantenimiento del sistema puede ocasionar una obstrucción del mismo.

La solución de lavado ideal sería aquella que evitase la formación de un coágulo en el interior del catéter o el depósito de fibrina en la punta del mismo, previniendo la aparición de una trombosis venosa, de una flebitis e incluso de una infección asociada al catéter. Generalmente se han recomendado para realizar los lavados de la cámara y del catéter utilizar una solución de heparina, diluida a diferentes concentraciones en suero salino normal (0,9%), o solamente suero salino normal.

Habitualmente se aconseja lavar los catéteres con un anticoagulante (heparina) en un volumen suficiente para rellenar toda su luz, tras cada administración de medicación o hacerlo de forma periódica si no se usa con la frecuencia suficiente, de forma que deberá realizarse el lavado del sistema al menos una vez al mes.

En caso de que se sospeche o se haya comprobado la obstrucción del catéter, se deberán seguir los siguientes pasos:

- Verificar la colocación correcta de la aguja.
- Movilizar el torso y brazos del paciente.
- Si a pesar de estas maniobras sigue ocluido, administrar heparina sódica en movimiento continuo de entrada y salida durante 5-10 minutos.
- Si aun así permanece obstruido, se administrará 1 ml de solución de 5000 U/ml de estreptoquinasa, conectándose acto seguido el equipo de gotero cerrado hasta que transcurran 30 minutos a partir de los cuales se abrirá el equipo para comprobar su permeabilidad. Esta operación se puede realizar hasta en cuatro ocasiones.

- Si la causa de la obstrucción es un precipitado mineral, requeriremos el uso de una solución salina fisiológica de ClH a una concentración 0.1 N, inyectando de 0.2-0.5 ml de esta solución y seguidamente una infusión de 0.6ml de solución salina. Tras 20 minutos se aspira y comprueba la permeabilidad del sistema, pudiéndose repetir una vez más este protocolo en caso de necesidad
- Si tras ello persiste la obstrucción nos veremos obligados a retirar el SAVP

11. INDICACIONES DE RETIRADA DEL SAVP

Existen una serie de circunstancias que a pesar del intento del operador por solucionar el problema persisten y obligan a retirar el SAVP. Habitualmente las causas que motivan esta retirada son:

- Dolor intenso al poco tiempo de la colocación.
- Rotura de la membrana.
- Obstrucción no vencida con la terapia antes propuesta.
- Infección del catéter que no cede tras tratamiento antibiótico según el antibiograma. La cifra de retirada del catéter por infección se cifra en un 8% de los implantados aproximadamente.
- Síndrome febril de origen desconocido que no responde al tratamiento antibiótico.
- En caso de que la infección del catéter ocasione embolia pulmonar o endocarditis infecciosa.
- Finalización del tratamiento.
- Evidencia de émbolos sépticos y cultivos positivos persistentes y en los casos en los que haya signos inflamatorios o supuración en el trayec-

to subcutáneo o en el lugar de inserción en la piel.

- Infección del túnel subcutáneo o del bolsón de la cámara.

La retirada del catéter se realiza bajo anestesia local, siendo la única dificultad la posibilidad de tejidos muy adheridos al catéter en su trayecto extravascular, que obstaculizan su retirada.

A excepción de retirada del SAVP por finalización del tratamiento para el que era utilizado o por fallo mecánico, la punta del catéter debe ser mandada para estudio bacteriológico.

12. BIBLIOGRAFÍA

- Aitken DR, Milton JP. The "pinch-off sign": a warning of impending problems with permanent subclavian catheters. *Am J Surg* 1984; 148: 633-636.
- Alcon A, Beguiristain A, Reservorios subcutaneos. Experiencia personal. *Cirugía Española* 1995; 58 : 530-532.
- Alhimyary A, Fernandez C, Picard M, Tierno K, Pignatone N, Chan HS, Malt R, Souba W. Safety and efficacy of total parenteral nutrition delivered via a peripherally inserted central venous catheter. *Nutr Clin Pract* 1996; 1: 199-203.
- Amesbury S, Vargish T, Hall J. An unusual complication of central venous catheterization. *Chest* 1994; 105: 905-906.
- Andrews JC, Marx MV, Williams DM, Sproat I, Walker. Andrews SC. The upper arm approach for placement of peripherally inserted central catheters for protracted venous access. *AJR* 1992; 158: 427-429.
- Andrews JC, Walker-Andrews SC, Ensminger WD. Long-term central venous access with a peripherally

- placed subcutaneous infusion port: initial results. *Radiology* 1990; 176: 45-47.
- Andrivet P, Bacquer A, Ngoc CV, Ferme C, Letinier JY, Gautier H, Gallet CB, Brun-Buisson C. Lack of clinical benefit from subcutaneous tunned insertion of central venous catheters in immunocompromised patients. *Clin Infect Dis* 1994; 18: 199-206.
 - Armstrong CW, Mayhall CG, Miller KB, Newsome HH Jr, Sugerman HJ, Dalton HP, Hall GO, Gennings C. Prospective study of catheter replacement and other risk factors for infection of hyperalimentation catheters. *J Infect Dis* 1986; 154: 808-816.
 - Armstrong CW, Mayhall CG, Miller KB, Newsome HH Jr, Sugerman HJ, Dalton HP, Hall GO, Hunsberger S. Clinical predictors of infection of central venous catheters used for total parenteral nutrition. *Infect Control Hosp Epidemiol* 1990; 1: 71-78.
 - Atkinson K, Singhal S. Bacterial infection. Clinical bone marrow and peripheral stem cell transplantation. 2ª ed. Atkinson K. Ed Cambridge University Press 2000: 716-736.
 - Attar A, Messing B. Evidence-based prevention of catheter infection during parenteral nutrition. *Curr Opin Clin Nutr Metab Care* 2001; 4: 211-218.
 - Aubaniac R: The subclavian vein puncture--advantages and technique. 1952. *Nutrition* 1990; 6: 139-140.
 - Bach A. Complications of central venous catheterization. *Chest* 1993; 104: 654-655.
 - Benlloch C, Costa E, Segarra V, López A, Fernández MS, Velásquez J, Esquembre C. Sistemas de acceso venoso central en pediatría: estudio de 195 casos. *Acta Pediátrica Española* 1997; 55: 424-427.
 - Benoit JL, Carandang G, Sitrin M, Arnow PM. Intraluminal antibiotic treatment of central venous catheter infections in patients receiving parenteral nutrition at home. *Clin Infect Dis* 1995; 21: 1286-1288.

- Blot F, Schmidt E, Nitenberg G, Tancrede C, Leclercq B, Laplanche A, Andremont A. Earlier positivity of central-venous- versus peripheral-blood cultures is highly predictive of catheter-related sepsis. *J Clin Microbiol* 1998; 36: 105-109.
- Blot F, Nitenberg G, Chachaty E, Raynard B, Germann N, Antoun S, Laplanche A, Brun-Buisson C, Tancrede C. Diagnosis of catheter-related bacteraemia: a prospective comparison of the time to positivity of hub-blood versus peripheral-blood cultures. *Lancet* 1999; 354: 1071-1077.
- Bolufer JM, Grau E, Serrano A, Almela J, Richart JM, Aguiló J, Martínez E, Martín J, Delgado F. Reservorios venosos: trombosis venosa tardía según la vía de implantación. *Cirugía Española* 1996; 52: 147-152.
- Brincker H, Saeter G. Fifty-five patients years experience with a totally implanted catheter system for intravenous chemotherapy. *Cancer* 1986; 1124-1129.
- Brothers TE, Von Moli LK, Niederhuber JE, Roberts JA, Walker-Andrews S, Ensminger WD. Experience with subcutaneous infusion ports in three hundred patients. *Surg Gynecol Obstet* 1988; 166: 295-301.
- Broviac JW, Cole JJ; Scribner BH. A silicone rubber atrial catheter for prolonged parenteral hyperalimentation. *Surg Gynecol Obstet* 1973; 136: 602-606.
- Brzowski BK, Mills JL, Beckectt WC. Iatrogenic subclavian artery pseudoaneurysms: case reports. *J. Trauma* 1990; 30: 616-618.
- Cahill SL, Benotti PN. Catheter infection control in parenteral nutrition. *Nutr Clin Pract* 1991; 6: 65-67.
- Campkin TV. Air embolism: Placement of central venous catheters. *Anesthesiology* 1982; 56: 406-407.
- Campo E, Errasti J, Cermeño B, Vianna MM, Vitores JM, turralde JM, Sierra V, artinez de Aragon G. Accesos venosos centrales percutáneos. Experiencia en 226 casos. *Cirugía Española* 1997; 6: 348-351.

SISTEMAS DE ACCESO VENOSO PERMANENTE CON DISPOSITIVO DE RESERVOIRIO SUBCUTÁNEO

- Canalejo E, Martin G, Ruiz J. El catéter de subclavia en nutrición parenteral. *Nutrición Hospitalaria* 1994; 9: 268-274.
- Carreira JM, Reyes R, Puido-Duque JM, Gorrioz E, Pardo MD, Argiles JM, Eyheremendi EP, Maynar M. Implante percutáneo de catéteres de Hickman y reservorios. Experiencia a largo plazo. *Rev Clin Esp* 1997; 197: 740-744.
- Champagne C, Jennings A, Keabe-Ellison M, Bistrrian BR. Incidence of arrhythmia with central venous catheter insertion and exchange. *JPEN* 1990; 14: 152-155.
- Culebras JM. Complicaciones derivadas de la utilización de catéteres venosos centrales. *Nutr. Hosp* 1991; 6: 143-144.
- Czpizak CA, O'Callaghan JM, Venus B. Evaluation of formulas for optimal positioneing of central venous catheters. *CHEST* 1995; 107: 1662-1664.
- Chatzinikolaou I, Raad II. Intravascular catheter-related infections: a preventable challenge in the critically ill. *Semin Respir Infect* 2000; 15: 264-271.
- Chuang JH, Chuang SF. Implication of a distant septic focus in parenteral nutrition catheter colonization. *JPEN* 1991; 15: 173-175.
- Clark-Christoff N, Watters VA, Sparks W, Snyder P, Grant JP. Use of triple-lumen subclavian catheters for administration of total parenteral nutrition. *JPEN* 1992; 16: 403-407.
- Clarke DE, Rafin TA. Infectious complications of indwelling long-term central venous catheters. *Chest* 1990; 97: 966-972.
- Cobb DK, High KP, Sawyer RG, Sable CA, Adams RB, Lindley DA, Pruett TL, Schwenzer KJ, Farr BM. A controlled trial scheduled replacement of central venous and pulmonary-artery catheters. *N Engl J Med* 1992; 327: 1062-1068.

- Connors JP, Sandza JG, Shaw RC, Wolff GA, Lombardo JA. Lobar pulmonary hemorrhage: an unusual complication of Swan-Ganz catheterization. *Arch. Surg.* 1980; 115: 883-885.
- Cooper GL, Hopkins CC. Rapid diagnosis of intravascular associated infection by direct gram staining of catheter segments. *Nengl J Med* 1985; 312: 1142-1147.
- Cózar M, del Olmo I, Navarrete A, Cosano P, Sánchez Rovira, Moreno MA. Fractura espontánea y migración intravascular del catéter en los reservorios venosos subcutáneos *Cirugía Española* 1999; 65: 163-165.
- Colombo AL. Epidemiology and treatment of hematogenous candidiasis: a Brazilian perspective. *Braz J Infect Dis* 2000; 4: 113-118.
- De Ciccio M, Panarello G, Chiaradia V, Fracasso A, Veronesi A, Testa V, Santini G, Tesio F. Source and route of microbial colonisation of parenteral nutrition catheters. *Lancet* 1989; 2: 1258-1261.
- Delgado F, Domingo C, Castro C, Trullenque R, Serrano F, Bolufer JM, Grau E. Seguimiento tardío de los reservorios venosos. *Cirugía Española* 1996; 22-23.
- Denny DF. The role of the radiologist in long-term central-vein access. *Radiology* 1992; 185: 637-638.
- Denny DF. Placement and management of long-term central venous access catheters and ports. *AJR* 1993; 161: 385-393.
- DesJardin J. Clinical utility of blood cultures drawn from indwelling central venous catheters in hospitalized patients with cancer. *Ann Intern Med* 1999; 13: 641-647.
- Dick L, Mauro MA, Jaques PF, buckingham P. Radiologic insertion of Hickman catheters in HIV positive patients: infectious complications. *JVIR* 1991; 2: 327-329.

- Doireau V, Daoud P, Pasche J, Le Bidois J. Thrombus intraventriculaire droit. Complication rare du cathétérisme intracave. Arch Fr Pediatr 1993; 50: 887-889.
- Dollery CM, Sullivan ID, Bauraind O, Bull C, Milla PJ. Thrombosis and embolism in long-term central venous access for parenteral nutrition. Lancet 1994; 344: 1043-1045.
- Elliot TSJ, Faroquit MH, Armstrong RF, Hansonc GC. Guidelines for good practice in central venous catheterization. J. of Hospital Infection 1994; 28: 163-176.
- Errasti J, Cermeño B, Vitores JM, Viana MM, Campo E, Rebollar J, Martinez de Aragon G. Reservorios venosos subcutáneos. Comparación de las complicaciones entre un grupo de pacientes VIH+ y otro con enfermedades oncológicas y hematológicas. Cirugía española 1995; 58: 533-536.
- Escarti MA, Ballester B, Martin Arevalo J, Lopez Mozos F, Camps B, Gomez Portilla A, Calvete J, Lledó S. Complicaciones de los reservorios venosos subcutáneos. Factores determinantes. Cirugía Española 1998; 63: 45-52.
- Fan ST, Teoh-Chan CH, Lau KF. Evaluation of central venous catheter sepsis by differential quantitative blood culture. Eur J Clin Microbiol Infect Dis 1989; 8: 142-144.
- Faubion WC, Wesley JR, Khalidi N, Silva J. Total parenteral nutrition catheter sepsis: impact of the team approach. JPEN 1986; 10: 642-645.
- Fine DG, Sheherd RFJ, Welch TJ. Thrombolytic therapy for superior vena cava syndrome. Lancet 1989; 1: 1200-1201.
- Foote GA, Schabel SI, Hodges M. Pulmonary complication of the flow-directed balloon-tipped catheter. New Engl. J. Med. 1974; 290: 927-931.
- Fowler VG Jr, Li J, Corey GR, Boley J, Marr KA, Gopal AK, Kong LK, Gottlieb G, Donovan CL,

- Sexton DJ, Ryan T. Role of echocardiography in evaluation of patients with *Staphylococcus aureus* bacteremia: experience in 103 patients. *J Am Coll Cardiol* 1997; 30: 1072-1078.
- Frascini G, Jadeja J, Lawson M, Holmes FA, Carrasco HC, Wallace S. Local infusión of urokinase for the lysis of thrombosis associated with permanent central venous catheters in cancer patients. *J Clin Oncol* 1987; 5: 672-678.
 - Freyes CO, Reid P, Kirby LS. Long-term experience with a totally implanted catheter system in cancer patients. *J Surg Oncol* 1990, 45: 99-102.
 - Fritz T, Richeson JF, Fitzpatrick R, Wilson G. Venous obstruction. A potential complication of transvenous pacemaker electrodes. *Chest* 1983; 534-539.
 - Fuller TJ, Mahoney JJ; Juncos LI, Hawkins RF. Arteriovenous fistula after femoral vein catheterization. *Jama* 1976; 236: 2943-2944.
 - Gallieni M, Cozzolino M. Uncomplicated central vein catheterization of high risk patients with real time ultrasound guidance. *Int. J. Artif. Organs*. 1995; 18: 117-121.
 - Garg M, Chang CC, Merrit RJ. An unusual case presentation: pericardial tamponade complicating central venous catheter. *J Perinatol*. 1989; 9: 456-457.
 - Garutti I, Olmedilla L, Perez-Pena JM, Jimenez C, Sanz FJ, Bermejo L, Navia J. Cateterización de la vena yugular interna realizada por médicos residentes y adjuntos. *Rev. Esp. Anestesiología. Reanim.* 1993; 40: 360-362.
 - Garutti I, Jiménez M, Tisner M, Jiménez I, Fernández-Quero L. Malposición de la punta de un catéter venoso central mediante abordaje de la vena basilíca en la fosa antecubital. *Rev. Esp. Anestesiología. Reanim.* 1994; 4: 41.
 - Gelonh J, Alastrue A, Monreal M, Iglesias C, Rull M, Lafoz E, Casals A, Salva JA. Trombosis venosa pro-

- funda de la extremidad superior. Estudio prospectivo del catéter venoso central como factor etiológico y su incidencia clínica y subclínica de tromboembolismo pulmonar. *Nutr. Hosp* 1991; 6: 161-171.
- Ghani G, Berry AJ. Right hydrotorax after left external jugular vein catheterization. *Anesthesiology* 1983; 58 :93-94.
 - Gilbert DN, Dworkin RJ, Raben SR, Leggett JE. Outpatient parenteral antimicrobial-drug therapy. *N Eng J Med* 1997; 337: 829-938.
 - Gingles B. Central venous catheter placement and complications. *Crit. Care Med.* 1994; 22: 1515 (1517-1518).
 - Goldfarb G, Lebrech D. Percutaneous cannulation of the internal jugular vein in patients with coagulopathies: An experience based on 1000 attempts. *Anesthesiology* 1982; 56: 321-323.
 - Grannan KJ, Taylor PH. Early and late complications of totally implantable venous access devices. *J Surg Oncol* 1990; 44: 52-54.
 - Gray BH, Olin JV, Graor RA, Young JR, Bartholomew JR, Ruschhaupt WF. Safety and efficacy of thrombolytic therapy for superior vena cava syndrome. *Chest* 1991; 99: 54-59.
 - Gil RT, Kruse JA, Thill-Baharozian MC, Carlson RW. Triple- vs single -lumen central venous catheters. A prospective study in a critically ill population. *Arch Intern Med* 1989; 149: 1139-1143.
 - Gualteri E, Deppe SA, Sipperly ME, Thompson DR. Subclavian venous catheterization: Greater success rate for less experienced operators using ultrasound guidance. *Crit. Care Med* 1995; 23: 692-697.
 - Guiguet M, Barbut F, Meynard JL, Raynaud F, Fort MM, Chandon M, Isnard F, Frottier J, Offenstadt G. Comparison of infectious complications of long-term and short-term central venous catheterization. *Presse Med* 1999; 28: 1347-1351.

- Haire WD, Lieberman RP, Lund GB, Ednay J, Wieczorek BM. Obstructed central venous catheters: restoring function with a 12 hour infusion of low dose urokinase. *Cancer* 1990; 66: 2279-2285.
- Haire WD, Lieberman RP. Thrombosed central venous catheters: restoring function with 6-hours urokinase infusions after failure of bolus urokinase. *JPEN* 1992, 16: 129-132.
- Hansell DT, Park R, Jensen R, Davidson L, Henderson G, Gray GR. Clinical significance and etiology of infected catheters used for total parenteral nutrition. *Surg Gynecol Obstet* 1986; 163: 469-474.
- Harden JL, Kemp L, Mirtallo J. Femoral catheters increase risk of infection in total parenteral nutrition patients. *Nutr. Clin. Pract.* 1995; 10: 60-66.
- Hickman RO, Buchner CD, Clift RA, Sanders JE, Stewart P, Thomas ED. A modified right atrial catheter for access to the venous system in marrow transplant recipients. *Surg Gynecol Obstet* 1979; 148: 871-875.
- Hilton E, Haslett TM, Borenstein MT, Tucci V, Isenberg HD, Singer C. Central catheter infections: single- versus triple-lumen catheters. Influence of guide wires on infection rates when used for replacement of catheters. *Am J Med* 1988; 84: 667-672.
- Hinke DH, Zandt-Stastny DA, Goodman LR, Quebbeman EJ, Krzywda EA, Andris DA. Pinch-off syndrome: a complication of implantable subclavian venous access devices. *Radiology* 1990; 177: 353-356.
- Hull JE, Hunter CS, Luiken GA. The Groshong catheter initial experience and early results of imaging-guided placement. *Radiology* 1992; 185: 803-807.
- Issam Raad. Management of intravascular catheter-related infections. *J Antimicrob Chemother* 2000; 45: 267-270.

- Jafari J, Reisin LH, Mishael J. Infected right atrial thrombus: A complication of a central venous catheter. *Eur. Heart J.* 1993; 14: 1434-1438.
- Jarrard MM, Olson CM, Freeman JB. Daily dressing change effects on skin flora beneath subclavian catheter dressings during total parenteral nutrition. *JPEN* 1980; 4: 391-392.
- Jiha JG, Weinberg GL, Laurito CE. Intraoperative cardiac tamponade after central venous cannulation. *Anesth Analg* 1996; 82: 664-665.
- Johnson BH, Rypins EB.. Single-lumen vs double-lumen catheters for total parenteral nutrition. A randomized, prospective trial. *Arch Surg* 1990; 125: 990-992
- Jurewitsch B, Lee T, Park J, Jeejeebhoy K. Taurolidine 2% as an antimicrobial lock solution for prevention of recurrent catheter-related bloodstream infections. *JPEN* 1998; 22: 242-244.
- Kahn ML, Barboza RB, Kling GA, Heisel JE. Initial experience with percutaneous placement of the Passport implantable venous access device. *J Vasc Intervent Radiol* 1993; 4: 127-137.
- Kemp L, Burge J, Choban P, Harden J, Mirtallo J, Flancbaum L. The effect of catheter type and site on infection rates in total parenteral nutrition patients. *JPEN* 1994; 18: 71-74.
- Keohane PP, Jones BJ, Attrill H, Cribb A, Northover J, Frost P, Silk DB. Effect of catheter tunnelling and a nutrition nurse on catheter sepsis during parenteral nutrition. A controlled trial. *Lancet* 1983; 2: 1388-1390.
- Koksov C, Kuzu A, Erden I, Akkaya A. The risk factors in central venous catheter-related thrombosis. *Aust. N. Z. J. Surg.* 1995; 65: 796-798.
- Kono K, Sekikawa T, Iizuka H, Takahashi A, Amemiya H, Takehana T, Ooi A, Fujii H, Matsumoto

- Y. Interposed colon between remnants of the small intestine exhibits small bowel features in a patient with short bowel syndrome. *Dig Surg* 2001; 18: 237-241.
- Kumar N, Grant D. Gastrointestinal transplantation: An update. *Liver Transpl* 2000; 6: 515-519.
 - Krug H, Zerbe F. Major venous thrombosis: A complication of transvenous pacemaker electrodes. *Br Heart J* 1980; 44: 158-161.
 - Lacqua MJ, Sahdev P. Widened mediastinum in acute trauma: A complication of central venous catheterization. *J of Emergency Medicine* 1994; 12: 607-609.
 - Lameris JS, Post JM, Zonderland HM, Gerristen PG, Kappers-Klunne MC, Schutte HE. Percutaneous placement of Hickman catheters: comparison of sonographically guided and blind techniques. *AJR* 1990; 155: 1097-1099.
 - Lee RB, Buckner M, Sharp KW. Do multi-lumen catheters increase central venous catheter sepsis compared to single-lumen catheters?. *J Trauma* 1988; 28: 1472-1475.
 - Linares J, Domínguez MA, Martín R. Diagnosis of catheter-related infection. *Rev Clin Esp* 1997; 197: 19-26.
 - Linares J, Domínguez MA, Martín R. Current laboratory techniques in the diagnosis of catheter-related infections. *Nutrition* 1997; 10 S-14 S.
 - Linares J, Sitges-Serra A, Garau J, Pérez JL, Martín R. Pathogenesis of catheter sepsis: a prospective study with quantitative and semiquantitative cultures of catheter hub and segment. *J Clin Microbiol* 1985; 21: 357-360.
 - Lokick JJ, Bothe A, Benotti PN, Moore C. Complications and management of implanted venous access catheters. *J Clin Oncol.* 1985; 33: 73-75.
 - López S, Puig La Calle García-Munte J, Piedrafita E, López A, Allende L, Artigas V. Eficacia real de los

- reservorio subcutáneos en pacientes sometidos a tratamientos intravenosos de larga duración. *Cirugía Española* 1996; 60: 93-98.
- Loriferne JF, Bonnet F. Accès veineux. Techniques et complications. *Rev Prat* 1991; 41: 2503-2510.
 - Lundberg G, Wahlberg E, Rickberg A, Olofsson P. Pas-port: a new implantable vascular access device for arm placement: experience from the first two years. *Eur J Surg* 1995; 161: 323-326.
 - Maki DG, Weise CE, Sarafin HW. A semiquantitative culture method for identifying intravenous-catheter-related infection. *N Engl J Med* 1977; 296:1305-1309.
 - Maki DG, McCormack KN. Defatting catheter insertion sites in total parenteral nutrition is of no value as an infection control measure. Controlled clinical trial. *Am J Med* 1987; 83: 833-840.
 - Maki DG, Ringer M, Alvarado CJ. Prospective randomized trial of povidone-iodine, alcohol, and chlorhexidine for prevention of infection associated with central venous and arterial catheters. *Lancet* 1991; 338: 339-343.
 - Maki DG, Stolz SM, Wheeler S, Mermel LA. Prevention of central venous catheter-related bloodstream infection by use of an antiseptic-impregnated catheter. A randomized, controlled trial. *Ann Intern Med* 1997; 127: 304-306.
 - Mallory DL, McGee WT, Shawker TH, Brenner M, Biley KR, Evans RG, Parker MM, Farmer JC. Ultrasound guidance improves the success rate of internal jugular vein cannulation. A prospective, randomized trial. *Chest*. 1990; 98: 157-160.
 - Martin C, Eon B. Influence du site et du type de catheter sur la survenue de l'infection. Les technique de prevention. *Agressologie* 1990; 31: 519-524.
 - McCarthy MC, Shives JK, Robison RJ, Broadie TA. Prospective evaluation of single and triple lumen

- catheters in total parenteral nutrition. JPEN 1987; 1: 259-262.
- McCowen KC, Friel C, Sternberg J, Chan S, Forse RA, Burke PA, Bistrrian BR. Hypocaloric total parenteral nutrition: effectiveness in prevention of hyperglycemia and infectious complications a randomized clinical trial. Crit Care Med 2000; 28: 3606-3611.
 - McGee WT, Ackerman BL, Rouben LR, Prasad VM, Bandi V, Mallory DL. Accurate placement of central venous catheters: a prospective, randomized, multi-center trial. Crit. Care Med. 1993; 21: 1118-1123.
 - McKee R, Dunsmuir R, Whitby M, Garden OJ. Does antibiotic prophylaxis at the time of catheter insertion reduce the incidence of catheter-related sepsis in intravenous nutrition?. J Hosp Infect 1985; 6: 419-425.
 - Menéndez MA, Llaneza JM, Gutiérrez JM, Alvarez J, Carreño JA, Yoldi R, Vallina M, Peláez I, Lacave AJ. Catéteres venosos centrales con reservorio subcutáneo en pacientes oncológicos. Oncología 1994; 17: 501-505.
 - Mermel LA, Farr BM, Sherertz RJ, Raad II, O'Grady N, Harris JS, Craven DE; Infectious Diseases Society of America, American College of Critical Care Medicine, Society for Healthcare Epidemiology of America. Guidelines for the management of intravascular catheter-related infections. J Intraven Nurs 2001; 24: 180-205.
 - Merrell SW, Peatross BG, Grossman MD, Sullivan JJ, Harker WG. Peripherally inserted central venous catheters. Low-risk alternatives for ongoing venous access. West J Med 1994; 160: 25-30.
 - Miguelena JM, Sousa R, Gregorio MA, Moncada E, Güemes A, Cabezali R, Gil I, Palacin R, Lozano R. Sistemas de acceso venoso totalmente implantables en

- Oncología. Experiencia en 284 casos. *Cirugía Española* 1995; 57: 332-335.
- Miguelena JM, Sousa R, Güemes A, Cabezali R, Gil I, Palacin R, Burdío F. Sistemas de acceso venoso totalmente implantables. Estudio de la morbilidad y rentabilidad de un modelo de dispositivo de tercera generación, pas-port con cath-finder. *Nutrición Hospitalaria* 1995; 10: 99-103.
 - Miller SJ, Dickerson RN, Graziani AA, Muscari EA, Mullen JL. Antibiotic therapy of catheter infections in patients receiving home parenteral nutrition. *JPEN* 1990; 14: 143-147.
 - Moran KT, McEntee G, Jones B, Hone R, Duignan JP, O'Malley E. To tunnel or not to tunnel catheters for parenteral nutrition. *Ann R Coll Surg Engl* 1987; 69: 235-236.
 - Mosca R, Curtas S, Forbes B, Meguid MM. The benefits of Isolator cultures in the management of suspected catheter sepsis. *Surgery* 1987; 102: 718-723.
 - Mughal M.M. Complications of intravenous feeding catheters. *Br J Surg* 1989; 76: 15-21
 - Nance CS, Ingle RJ. Central venous catheter "Pinched Off" and fracture: A review of two under-recognized complications. *Oncology Nursing Forum* 1993; 20: 1227-1236.
 - Nance ML, Morris JB, Mullen JL. Home parenteral nutrition after near total enterectomy. *J Am Coll Nutr* 1993; 12: 281-285.
 - Nelson DB, Kien CL, Mohr B, Frank S, Davis SD. Dressing changes by specialized personnel reduce infection rates in patients receiving central venous parenteral nutrition. *JPEN* 1986; 10: 220-222.
 - Novak RA, Venus B. Clavicular approaches for central vein cannulation. *Probl. Crit. Care.* 1988; 2: 242.
 - Navas E. Catheter-associated bacteremia. *Rev Clin Esp.* 1997; 197:41-44.

- Panis Y, Messing B, Rivet P, Coffin B, Hautefeuille P, Matuchansky C, Rambaud JC, Valleur P. Segmental reversal of the small bowel as an alternative to intestinal transplantation in patients with short bowel syndrome. *Ann Surg* 1997; 225: 401-407.
- Pappo I, Polacheck I, Zmora O, Feigin E, Freund HR. Altered gut barrier function to *Candida* during parenteral nutrition. *Nutrition* 1994; 10: 151-154.
- Pearson ML, and the Hospital Infection Control Practices Advisory Committee. Guideline for prevention of intravascular-device-related infections. *Am J Infect Control* 1996; 24: 262-293.
- Pemberton LB, Lyman B, Lander V, Covinsky J. Sepsis from triple-lumen catheters during total parenteral nutrition in surgical or critically ill patients. *Arch Surg* 1986;121: 591-594.
- Pettigrew RA, Lang SD, Haydock DA, Parry BR, Bremner DA, Hill GL. Catheter-related sepsis in patients on intravenous nutrition: a prospective study of quantitative catheter cultures and guidewire changes for suspected sepsis. *Br J Surg* 1985; 72: 52-55.
- Pittet D, Hulliger S, Auckenthaler R. Intravascular device-related infections in critically ill patients. *J. Chemother.* 1995; 7: 55-66.
- Pomp A, Caldwell MD, Albina JE. Subcutaneous infusion ports for administration of parenteral nutrition at home. *Surg Gynecol Obstet* 1989; 169: 329-333.
- Porter KA, Bistrrian BR, Blackburn GL. Guidewire catheter exchange with triple culture technique in the management of catheter sepsis. *JPEN* 1988; 12: 628-632.
- Powell C, Kudsk KA, Kulich PA, Mandelbaum JA, Fabri PJ. Effect of frequent guidewire changes on triple-lumen catheter sepsis. *JPEN* 1988; 12: 462-464
- Prager RL, Silva J Jr. Colonization of central venous catheters. *South Med J* 1984; 77: 458-461.

SISTEMAS DE ACCESO VENOSO PERMANENTE CON DISPOSITIVO DE RESERVOIRIO SUBCUTÁNEO

- Press OW, Ramsey PG, Larson EB, Fefer A, Hickman RO. Hickman catheter infections in patients with malignancies. *Medicine* 1984; 63: 189-200.
- Puel V, Caudry M, Le Métayer P, Baste JC, Midy D, Marsault C, Demeaux H, Maire JP. Superior vena cava trombosis related to catheter. *Cancer* 1993; 72: 2248-2252.
- Puig La Calle J, López S, Piedrafita E, Craywinckel G, Vallverdú H, Rius X, Allende L, Artigas V. Sistemas de acceso venoso central para tratamientos de larga duración: reservorios subcutáneo vs catéter externo. *Cirugía Española* 1992; 52: 382-385.
- Quillen K, Magarace L, Flanagan J, Berkman EM. Vascular erosion caused by a double-lumen central venous catheter during therapeutic plasma exchange. *Transfusion* 1995; 35: 510-512.
- Raad II, Sabbagh MF. Optimal duration of therapy for catheter-related *Staphylococcus aureus* bacteremia: a study of 55 cases and review. *Clin Infect Dis* 1992; 14: 75-82.
- Raad I, Davis S, Becker M, Hohn D, Houston D, Umphrey J, Bodey GP. Low infection rate long durability of nontunneled silastic catheters. A safe and cost-effective alternative for long-term venous access. *Arch Intern Med* 1993; 153: 1791-1796.
- Raad II, Hohn DC, Gilbreath BJ, Suleiman N, Hill LA, Brusco PA, Marts K, Mansfield PF, Bodey GP. Prevention of central venous catheter-related infections by using maximal sterile barrier precautions during insertion. *Infect Control Hosp Epidemiol* 1994; 15: 231-238.
- Randolph AG, Cook DJ, Gonzales CA, Andrew M. Benefit of heparin in central venous and pulmonary artery catheters: a meta-analysis of randomized controlled trials. *Chest* 1998; 113:165-171.
- Randolph AG, Cook DJ, Gonzales CA, Andrew M.

- Benefit of heparin in peripheral venous and arterial catheters: systematic review and meta-analysis of randomised controlled trials. *BMJ* 1998; 316: 969-975.
- Ranson MR, Oppenheim BA, Jackson A, Kamthan AG, Scarffe JH. Double-blind placebo controlled study of vancomycin prophylaxis for central venous catheter insertion in cancer patients. *J Hosp Infect* 1990; 15: 95-102.
 - Rantis PC, Littooy FN. Successful treatment of prolonged superior vena cava syndrome with thrombolytic therapy: a case report. *J Vasc Surg* 1994; 20: 108-113.
 - Reeves ST, Roy RC, Dorman BH, Fishmen RL, Pinosky ML. The incidence of complications after the double-catheter technique for cannulation of the right internal jugular vein in a University Teaching Hospital. *Anesth. Analg.* 1995; 81: 1073-1076.
 - Richet H, Hubert B, Nitemberg G, Andremont A, Buu-Hoi A, Ourbak P, Galicier C, Veron M, Boisivon A, Bouvier AM, et al. Prospective multicenter study of vascular-catheter-related complications and risk factors for positive central-catheter cultures in intensive care unit patients. *J Clin Microbiol* 1990; 28: 2520-2525.
 - Rider MA, Chell J. Iatrogenic haematoma causing airway obstruction in a burned patient. *Burns* 1994; 20:260-261.
 - Ripoll F, Villalba R, Vázquez A, Martí E, Artigues E, Trullenque R. Administración de una nutrición parenteral total intermitente ambulatoria mediante reservorio subcutáneo. *Nutrición Hospitalaria* 1993; 8: 348-351.
 - Ripoll F, Vázquez A, Villalba R, Martí E, Trullenque R. Síndrome de oclusión de la vena cava superior en paciente con nutrición parenteral total pos síndrome de intestino corto. *Nutrición Hospitalaria* 1996; 11: 204-207.

SISTEMAS DE ACCESO VENOSO PERMANENTE CON DISPOSITIVO DE RESERVOIRIO SUBCUTÁNEO

- Robinson JF, Robinson WA, Cohn A, Garg K, Armstrong JD. Perforation of the great vessels during central venous line placement. *Arch Intern Med* 1995; 155: 1225-1228.
- Robertson LJ, Mauro MA, Jaques PF. Radiologic insertion of Hickman catheters. *Radiology* 1989; 170: 1007-1009.
- Rubenstein RB, Alberty RE, Michels LE. Hickman catheter separation *JPEN* 1985; 9: 754-757.
- Rueda JA, Navarro A, García C. Experiencia con cuatro modelos de sistemas de acceso venoso con reservorio subcutáneo para tratamiento de enfermos oncológicos. *Oncología* 1994; 17: 371-376.
- Salzman MB, Rubin LG. Intravenous catheter-related infections. *Pediatr. Infect. Dis.* 1995; 10: 337-368.
- Sanchez ML, Riesgo MJ, Benito MC, Gutierrez A, Perez C, Rodriguez JR, Navia J. Isquemia tardía y síndrome del túnel carpiano secundarios a cateterización de la arteria radial. *Rev. Esp. Anestesiología. Reanim.* 1997; 44: 201-203.
- Savage AP, Picard M, Hopkins CC, Malt RA. Complications and survival of multilumen central venous catheters used for total parenteral nutrition. *Br J Surg* 1993; 80: 1287-1290.
- Schwartz A J, Jobses D R, Greenhow D E, Stephenson L W, Ellison N. Carotid artery puncture with internal jugular cannulation. Using the Seldinger technique: Incidence, recognition, treatment and prevention. *Anesthesiology* 1979; 51: 160-161.
- Seigel EL, Jew AC, Delcore R, Iiiopoulos JI, Thomas JH. Thrombolytic therapy for catheter-related thrombosis. *Am. J. Surg.* 1993; 166: 716-719.
- Seneff MG. Central venous catheterization: A comprehensive review, part II. *J. Intensive Care Med.* 1987; 2: 218-232.
- Seneff MG. Central venous catheters. En: Rippe J. M,

- Irwin R. S, Fink MP, Cerra FB. Intensive Care Medicine. 3ª Ed. Boston; Little, Brown and Company, 1996; pp: 17-36.
- Sharp KW, Spees EK, Selby LR, Zachary JB, Ernst CB. Diagnosis and management of retroperitoneal hematomas after femoral vein cannulation for hemodialysis. Surgery 1984; 95: 90-95.
 - Sherertz RJ, Heard SO, Raad II. Diagnosis of triple-lumen catheter infection: comparison of roll plate, sonification, and flushing methodologies. J Clin Microbiol 1997; 35: 641-646.
 - Shikora SA, Blackburn GL. Nutritional consequences of major gastrointestinal surgery. Patient outcome and starvation. Surg Clin North Am 1991; 71: 509-521.
 - Siegman-Igra Y, Anglim AM, Shapiro DE, Adal KA, Strain BA, Farr BM. Diagnosis of vascular catheter-related bloodstream infection: a meta-analysis. J Clin Microbiol 1997; 35: 928-936.
 - Sitges-Serra A. Strategies for prevention of catheter-related bloodstream infections. Support Care Cancer 1999; 7: 391-395.
 - Sitges-Serra A, Linares J. Tunnels do not protect against venous catheter-related sepsis. Lancet 1984; 1: 459-460.
 - Sitzmann JV, Townsend TR, Siler MC, Bartlett JG. Septic and technical complications of central venous catheterization. A prospective study of 200 consecutive patients. Ann Surg 1985; 202: 766-770.
 - Skolnick ML. The role of sonography in the placement and management of jugular and subclavian central venous catheters. AJR 1994; 163: 291-295.
 - Strum S, McDermid J, Korn A, Joseph C. Improved methods for venous access. The port-a-cath system, a totally implanted catheter system. J Clin Oncol 1986; 4: 596-603.

- Tacconelli E, Tumbarello M, Pittiruti M, Leone F, Lucia MB, Cauda R, Ortona L. Central venous catheter-related sepsis in a cohort of 366 hospitalised patients. *Eur J Clin Microbiol Infect Dis* 1997; 16: 203-209.
- Taylor BL, Yellowless I. Central venous cannulation using the infraclavicular axillary vein. *Anesthesiology* 1990; 72: 55-58.
- Terra RM, Plopper C, Waitzberg DL, Cukier C, Santoro S, Martins JR, Song RJ, Gama-Rodrigues J. Remaining small bowel length: association with catheter sepsis in patients receiving home total parenteral nutrition: evidence of bacterial translocation. *World J Surg* 2000; 24: 1537-1541.
- Tieszen M, Rotello R. Central venous catheter placement and complications. *Crit Care Med.* 1994; 22: 1517-1518.
- Tokars JI, Cookson ST, McArthur MA, Boyer CL, McGeer AJ, Jarvis WR. Prospective evaluation of risk factors for bloodstream infection in patients receiving home infusion therapy. *Ann Intern Med* 1999 7; 131: 340-347.
- Thomson IR, Dalton BC, Lappas DG, Lowenstein E. Right bundle-branch block and complete heart block caused by the Swan-Ganz catheter. *Anesthesiology* 1979; 51:359-362.
- Torramadé JR, Cienfuegos JA, Hernández JL, Benito C, González J, Balen E, de Villa V. The complications of central venous access systems: a study of 218 patients. *Eur J Surg.* 1993; 159: 323-327.
- Troianos C A, Jobses D R, Ellison N. Ultrasound-guided cannulation of the internal jugular vein. A prospective randomized study. *Anesth. Analg.* 1991; 72: 823-826.
- Van Gossum A, Vahedi K, Abdel-Malik, Staun M, Pertkiewicz M, Shaffer J, Hebuterne X, Beau P,

- Guedon C, Schmit A, Tjellesen L, Messing B, Forbes A. Clinical, social and rehabilitation status of long-term home parenteral nutrition patients: results of a European multicentre survey. *Clin Nutr* 2001; 20: 205-210.
- Van Way CW 3rd. Nutritional support in the injured patient. *Surg Clin North Am* 1991; 71: 537-548.
 - Veenstra DL, Saint S, Saha S, Lumley T, Sullivan SD. Efficacy of antiseptic-impregnated central venous catheters in preventing catheter-related bloodstream infection: a meta-analysis. *JAMA* 1999; 281: 261-267.
 - Veenstra DL, Saint S, Sullivan SD. Cost-effectiveness of antiseptic-impregnated central venous catheters for the prevention of catheter-related bloodstream infection. *JAMA* 1999; 282: 554-560.
 - Venus B, Mallory D L. Vascular cannulation. En: Civetta J M, Taylor R W, Kirby RR. *Critical Care* (2^a edition). Philadelphia; J. B. Lippincott Company, 1992, pp: 149-169.
 - Waitzberg DL, Plopper C, Terra RM. Access routes for nutritional therapy. *World J Surg* 2000; 24: 1468-1476.
 - Wasa M, Takagi Y, Sando K, Harada T, Okada A. Long-term outcome of short bowel syndrome in adult pediatric patients. *JPEN* 1999; 23: S110-S112.
 - Weightman NC, Simpson EM, Speller DCE, Mott MG, Oakhill A. Bacteriemia related to indwelling central venous catheters: prevention, diagnosis and treatment. *Eur J Clin Microbiol Infect Dis* 1988; 7: 125-129.
 - Whitman ED. Complications associated with the use of central venous access devices. *Curr Probl Surg* 1996; 33: 309-378.
 - Widmer AF. Management of catheter-related bacteremia and fungemia in patients on total parenteral nutrition. *Nutrition* 1997; 13: 18S-25S.

- Willeford KL, Reitan JA. Neutral head position for placement of internal jugular vein catheters. *Anaesthesia* 1994; 49: 202-204.
- Williams N, Carlson GL, Scott NA, Irving MH. Incidence and management of catheter-related sepsis in patients receiving home parenteral nutrition. *Br J Surg* 1994; 81: 392-394.
- Winters V, Peters B, Coilá S, Jones L. A trial with a new peripheral implanted vascular access device. *Oncol Nursing Forum* 1990; 17: 891-896.
- Wright RS, Quinónes-Baldrich WJ, Anders AJ, Danovitch GM. Pleural effusion associated with ipsilateral breast and arm edema as a complication of subclavian vein catheterization and arteriovenous fistula formation for hemodialysis. *Chest* 1994; 106: 950-951.
- Wurzel CL, Halom K, Feldman JG, Rubin LG. Infection rates of Broviac-Hickman catheters and implantable venous devided. *Am J Dis Child* 1988; 142: 536-540.
- Yeung C, May J, Hughes R. Infection rate for single lumen v triple lumen subclavian catheters. *Infect Control Hosp Epidemiol* 1988; 9: 154-158.
- Yeung CY, Lee HC, Huang FY, Wang CS. Sepsis during total parenteral nutrition: exploration of risk factors and determination of the effectiveness of peripherally inserted central venous catheters. *Pediatr Infect Dis J* 1998; 17: 135-142.
- Young GP, Alexeyeff M, Russell DM, Thomas RJ. Catheter sepsis during parenteral nutrition: the safety of long-term OpSite dressings. *JPEN* 1988; 12: 365-370.

